300

2

Mittheilungen

aus

der chirurgischen Abtheilung

des

Berliner städtischen Krankenhauses im Friedrichshain.

I. Heft.

Unter Mitwirkung der Herren

DDr. **Böters, Rinne, Stahl** und **Wildt**

herausgegeben

von

Dr. **Max Schede,**
dirigirendem Arzte der Abtheilung.

C

Leipzig,
Druck und Verlag von Breitkopf und Härtel.
1878.

Inhalt.

Seite

I. Zur Behandlung der Querbrüche der Patella und des Olecranon, von Dr. Max Schede 1

II. Zur Frage von der Radicaloperation der Unterleibsbrüche, von Dr. Max Schede 8

III. Die complicirten Fracturen vom October 1875 bis October 1877, von Dr. H. Wildt 22

IV. Die antiseptische Punction der Gelenke und das Auswaschen derselben mit Carbolsäurelösungen, von Dr. Friedrich Rinne 43

V. Zur Behandlung der Blutungen nach Abort, von Dr. Boeters 65

VI. Zur Behandlung von Narbencontracturen der oberen Extremitäten, von Dr. Boeters 71

VII. Zur Kenntniss der primären infectiösen Knochenmark- und Knochenhautentzündung, von Dr. Max Schede und Dr. Karl Stahl 75

No. I—IV und No. VI sind Separatabdrücke aus dem Centralblatt für Chirurgie, No. V aus dem Centralblatt für Gynäkologie.

Digitized by the Internet Archive
in 2015

https://archive.org/details/b22268376

I. Zur Behandlung der Querbrüche der Patella und des Olecranon.

Von

Dr. **Max Schede,**

dirigirendem Arzte der Abtheilung.

Bekanntlich ist es so schwierig, bei Querbrüchen der Patella eine knöcherne Vereinigung der Fragmente zu erzielen, dass zeitweise die Möglichkeit derselben überhaupt geleugnet wurde. Malgaigne erzählt, dass Pibrac Demjenigen einen Preis von 100 Louisd'or anbot, welcher ihm eine völlig durch knöchernen Callus vereinigte Kniescheibe vorzeigen würde. Seitdem ist von verschiedenen Seiten die Möglichkeit einer knöchernen Heilung ausser Frage gestellt. In der That wird sie aber auch heute noch fast ebenso selten herbeigeführt, als zu der Zeit, wo Malgaigne schrieb und Pibrac seinen Preis aussetzte.

Die Ursache liegt auf der Hand. Behält man im Auge, dass Längs- und Sternbrüche der Kniescheibe stets ohne Schwierigkeit knöchern heilen, bedenkt man, dass das Periost der Patella in so ausgedehntem Maasse Knochen zu produciren vermag, dass nach complicirten Fracturen fast vollständig necrotisch ausgestossene Kniescheiben wieder ersetzt werden können*), erinnert man sich der stalactitenförmigen Osteophyten, welche Malgaigne an den Rändern von weit von einander klaffenden Patellafragmenten beschreibt, so kann man keinen Augenblick zweifelhaft sein, dass nicht innere physiologische Gründe es sind, welche die knöcherne Vereinigung nicht zu Stande kommen lassen, sondern äussere, ungünstige Verhältnisse. Die Längs-

*) Siehe z. B. die Beschreibung eines derartigen Falles in meiner Mittheilung »Ueber Gelenkdrainage«, Verhandl. der deutschen Gesellsch. für Chir. III. p. 185.

und Sternbrüche heilen knöchern, weil die Fragmente in Contact bleiben. Den Querbrüchen folgt eine nur ligamentöse Vereinigung, weil sich die Fragmente mehr oder weniger weit von einander entfernen.

Von den zahllosen, zum Theil sehr sinnreichen Apparaten und Verbänden, welche für die Querbrüche der Kniescheibe erfunden sind, hat sich bisher bekanntlich keiner bewährt. Der Chirurg pflegt zufrieden zu sein, wenn es ihm gelingt, die Entstehung einer mehr als strohhalmbreiten ligamentösen Zwischensubstanz zu verhindern.

Trotzdem scheint es mir kaum wahrscheinlich, dass die ungenügenden therapeutischen Erfolge lediglich der mangelhaften Wirkung unserer Verbände auf die Coaptation der Fragmente zur Last zu legen seien. Manche von ihnen würden gewiss bessere Resultate sichern, wenn man sie nur gleich nach geschehener Verletzung anlegen könnte. Bekanntlich vereitelt aber in den ersten 8—14 Tagen die stets vorhandene bedeutende Schwellung der Gelenkgegend und der starke Bluterguss in die Kniegelenkskapsel jeden derartigen Versuch. Man ist genöthigt, die Resorption des Ergusses abzuwarten, 2 Wochen vergehen unbenutzt, und die eigentliche Behandlung der Patellafractur wird erst begonnen zu einer Zeit, wo bei anderen Knochenbrüchen das Beste für die Sicherung eines guten Resultates längst geschehen sein muss. So vereinigen sich verschiedene Umstände, um die knöcherne Heilung zu erschweren. Denn während es eine allgemeine Erfahrung zu sein scheint, dass Fracturen, welche von sehr bedeutenden Ecchymosen begleitet sind, nur langsam zu consolidiren pflegen, kann die Verspätung der Coaptation, selbst wenn diese dann noch vollständig gelingen sollte, sicherlich nur ein neues Hinderniss für eine glückliche Heilung abgeben. —

Die logische Consequenz dieser Ueberlegung musste der Versuch sein, durch frühzeitige Entleerung des Gelenkes auf operativem Wege günstigere Heilungsbedingungen zu schaffen. Nach den zahlreichen fremden und eigenen Erfahrungen über die absolute Gefahrlosigkeit der unter antiseptischen Cautelen vorgenommenen Gelenkpunctionen stand ja die Berechtigung dieses Versuches ausser Zweifel.

Ich habe nun bisher bei 5*) Querfracturen der Patella meinen Vorsatz zur Ausführung gebracht. Die vorausgesetzte Ungefährlichkeit des Eingriffes bestätigte sich. Trotzdem heilten die beiden ersten doch nur mit einer allerdings sehr schmalen, kaum messbaren, ligamentösen Zwischensubstanz, welche noch eine minimale seitliche Verschiebung der Fragmente zuliess, und zwar in Folge von Fehlern in der weiteren Behandlung, welche ich erst später vermeiden lernte. Ich komme weiter unten darauf zurück. Die 3 letzten Fälle sind dagegen sämmtlich zur vollkommen festen, knöchernen Consolidation gebracht worden.

Meine Behandlung war folgende: Zunächst Punction des Gelenks

*) Während des Druckes dieser Arbeit ist noch eine 6. hinzugekommen. In diesem Falle betrug die Menge des entleerten Blutes 450 Kbcm.!

und eventuell auch der Bursa präpatellaris, wenn sie ebenfalls mit Blut gefüllt war, mit einem starken Troikart, natürlich unter allen antiseptischen Cautelen. Das meist noch flüssige, mit Synovia gemischte Blut wird ohne Mühe aus der Gelenkhöhle entfernt und letztere nun so oft mit 3procentiger Carbolsäurelösung ausgespült, bis diese ungetrübt wieder abfliesst. Alsdann Entfernung des Troikarts und Verschluss der Wunde mit einem Stückchen protective silk und einem kleinen Ballen Salicylwatte. Endlich sofort möglichst genaue Adaptirung der Fragmente durch lange und 2—3 Ctm. breite Heftpflasterstreifen, welche in Form einer testudo dachziegelförmig übereinander gelegt werden und gleichzeitig die Salicylwatte fixiren. Die das obere Fragment nach unten drängenden Streifen kreuzen sich auf der Wade oder in der Kniekehle, während ihre Enden bis zur vorderen Seite des Unterschenkels reichen. Die Streifen für das untere Fragment umgreifen in ähnlicher Weise den Oberschenkel. Nun wird, ohne Wattepolsterung, die ganze Extremität sehr genau mit einer Flanellbinde eingewickelt, welcher man am Knie wieder die Form einer testudo giebt, um die Wirkung der Heftpflasterstreifen noch zu verstärken, und schliesslich ein möglichst knapper, von den Knöcheln bis zur Hüfte reichender Gipsverband angelegt, selbstverständlich in völliger Streckung der Extremität.

Weiter halte ich es nun für durchaus essentiell, dass dieser bekanntlich keineswegs neue Verband in den ersten Wochen mehrmals in kurzen Zwischenräumen erneuert wird. Namentlich muss der erste Verbandwechsel spätestens nach 8 Tagen erfolgen. Ich brauche wohl kaum zu erwähnen, dass die Anschwellung der Kniegelenksgegend nach der Verletzung keineswegs lediglich durch den Hämarthros bedingt ist, und demnach auch durch die Punction desselben nicht vollständig beseitigt werden kann. Vielmehr bildet sich ganz ausserordentlich rasch — ähnlich wie bei schweren Distorsionen des Fusses und der Hand — eine sehr starke, ödematöse Schwellung der umgebenden Weichtheile aus, welche die genaue Coaptation und die genaue Orientirung über die Stellung der Fragmente im Verbande immer noch recht schwierig machen kann. Unter dem Druck des fest anliegenden Verbandes schwindet aber dieses Oedem sehr schnell, und so fand ich jedesmal nach 8 Tagen einen beträchtlichen Zwischenraum zwischen Verband und Glied, die Heftpflasterstreifen lagen völlig lose und die Fragmente hatten sich meist wieder etwas von einander entfernt. — Ein neuer, gleicher Verband corrigirt nun den Fehler. Aber auch dieser und oft noch der folgende muss schon nach 8—10 Tagen wieder erneuert werden, weil die Abschwellung der Gelenkgegend noch zunimmt, und ja auch die Inactivitätsatrophie des Beines in den ersten Wochen am raschesten fortzuschreiten pflegt. Natürlich ist jede Beugung des Gelenkes beim Verbandwechsel auf das Sorgfältigste zu verhüten und der Pat. zu ermahnen, jede Anspannung des Quadriceps femoris ängstlich zu vermeiden. Erst wenn sich beim zweiten oder dritten Ver-

bandwechsel zeigt, dass keine weitere Volumsverminderung des Knies stattgefunden hatte und die Bruchflächen noch vollkommen gut aneinander lagen, darf man den neu angelegten Verband bis zur muthmasslichen Heilung liegen lassen. Ich habe als Regel bisher eine 6wöchentliche Fixirung im Gipsverbande festgehalten. —

Die weitere Behandlung hat die doppelte Aufgabe, die junge Knochennarbe vor zu heftigen Insulten zu schützen und die Beweglichkeit des stets mehr oder weniger steif gewordenen Gelenkes allmälig wieder herzustellen. Die erste ist zunächst noch wichtiger, als die zweite. Denn selbst, wo es gelungen ist, eine wirklich knöcherne Verbindung der Fragmente herzustellen, würde eine gewaltsame, z. B. durch einen Sturz veranlasste Flexion des Beines die Patella sehr leicht von Neuem zerreissen können, um so mehr, als der Quadriceps durch das lange Verharren in einer Lage, bei welcher seine Insertionspuncte ad maximum genähert waren, an Ausdehnungsfähigkeit eingebüsst hat und für eine starke Beugung des Knies zu kurz geworden ist. Ist aber nur eine ligamentöse Verbindung vorhanden, so ist die Zerrung, welcher man dieselbe aussetzt, noch weit vorsichtiger zu dosiren, da das Narbengewebe um so leichter gedehnt wird, je jünger und saftreicher es noch ist.

Diesen Anforderungen genügt von den vielfach erfundenen kniekappenartigen Apparaten, die meist einen leichten elastischen Druck auf die Patellafragmente ausüben, kein einziger. Nur ein solid gearbeiteter, vom Fuss bis zur Hüfte reichender Schienenapparat kann einen hinreichenden Schutz gewähren. Derselbe erhält in der Höhe des Kniegelenks ein Charnier, welches eine Beugung von anfangs nur etwa 20° gestattet. Die weitere Flexion wird durch eine kräftige Hemmung unmöglich gemacht, welche nur gradatim in etwa vierwöchentlichen Zwischenräumen verringert wird, so dass die Schienen nach und nach grössere Excursionen gestatten. Erst nach 4—6 Monaten wird man den Patienten in der Regel erlauben können, den Apparat ganz abzulegen. Die Beweglichkeit des Knies sucht man unterdessen in der gewöhnlichen Weise durch passive Bewegungen, Massage, Bäder, Douchen etc. wieder herzustellen.

Die Krankengeschichten der in der angegebenen Weise behandelten Patienten sind kurz folgende:

1. Herr H., 36 J. alt, Kaufmann. Querbruch der linken Patella durch Muskelzug am 8. April 1876. Bedeutender Erguss in's Gelenk, Fragmente etwa 2 Ctm. von einander entfernt. Punction und erster Verband am 9. April. Mehrere Tage Schmerzen, kein Fieber.

Abnahme des Verbandes am 17. April. Sehr starke Abschwellung, so dass derselbe in der Gelenkgegend gar nicht mehr anliegt. Bruchspalte klafft um fast $^1/_2$ Ctm. — Verband erneuert. —

Nächster Verbandwechsel am 26. April. Eine weitere Abschwellung ist nicht eingetreten, die Fragmente berühren sich unmittelbar. Daher liegt der dritte Verband unverrückt bis zum 20. Mai. An diesem Tage sind die Fragmente solid vereinigt und in keiner Weise gegen einander zu verschieben. Anlegung des Schienenapparates und weitere Behandlung wie oben beschrieben. Ersterer wird etwa 4 Monate getragen, um welche Zeit die Function normal war. Das Bein ist

jetzt, $1^1/_2$ Jahre nach der Verletzung, völlig so kräftig und beweglich als früher, die Patella absolut knöchern consolidirt, anscheinend etwas verdickt. Pat. hat in diesem Sommer sehr ausgedehnte Gebirgswanderungen ohne besondere Anstrengung ausführen können, tanzt, reitet etc. —

2. Frau Franke, 58 J., rec. den 15. Juni 1877. Kräftig gebaute, sonst gesunde Person. Am Tage der Aufnahme Fall mit beiden Knien auf's Pflaster. Querbruch der linken Patella, vermuthlich durch directe Gewalt. Bruchspalte klafft um etwa $1^1/_2$ Ctm. Starker Bluterguss in's Knie und die Bursa präpatellaris. Beide werden noch am selben Tage punctirt und mit 3 % Carbollösung ausgewaschen. Entleerung bedeutender Mengen dunklen, flüssigen Blutes. Typischer Verband. Keine Reaction. Verbandwechsel am 23. Juni, 1. Juli, 11. Juli, 27. Juli. Schon am 1. Juli war deutlich ein Callus fühlbar gewesen. Knöcherne Consolidation, doch dringt die Nadel einer Pravaz'schen Spritze noch in den weichen Callus ein, unter dem eigenthümlichen Gefühl, welches das Einstechen in weichen porotischen Knochen gewährt. Erste Gehversuche mit steif bandagirtem Knie (hölzerne Poplitealschiene), dann Schienenapparat. Pat. geht bereits am 22. Aug. sehr gut und wird am 3. Sept. entlassen. Flexionsmöglichkeit der Schienen am 24. Sept. auf 60° gesteigert, welche Pat. mit Leichtigkeit erreicht. —

3. Frau Baust, 64 J., rec. den 1. Juli 1877. Schlecht genährt, stark gealtert; litt an leichter Arthritis deformans beider Kniee und an Symptomen eines freien Gelenkkörpers im linken. Pat. ist 5 Stunden vor der Aufnahme über beide Kniegelenke überfahren worden. Starker Bluterguss in beiden. Rechts ausserdem bedeutende Quetschwunde der Weichtheile an der äusseren Seite des Oberschenkels mit sehr grossem Blutextravasat. Links Querbruch der Patella. Die Punction entleert links eine grosse Menge dunklen, flüssigen Blutes. Ausspülen mit 3 % Carbollösung; typischer Verband. Keine fieberhafte Reaction, keine Schmerzen. Verbandwechsel am 7. Juli. Kniegelenk stark abgeschwollen, doch liegen die Fragmente gut. Neuer Verband am 15. Juli. Da keine weitere Abschwellung eingetreten war, bleibt derselbe bis zum 11. Aug. liegen. Knöcherne Consolidation durch Acupunctur constatirt. Absolut unbewegliche Vereinigung der Fragmente, Bruchlinie nur mit Mühe zu fühlen. — Erste Gehversuche am 25. Sept., bis zu welchem Tage Pat. wegen der Verletzung am anderen Bein das Bett hüten musste. Bewegungen noch beschränkt und schmerzhaft. Uebungen mit der Bonnet'schen Bewegungsmaschine haben aber ziemlich guten Erfolg. Wie weit die vorhandene Arthritis deformans das definitive Resultat trüben wird, steht noch dahin.

Die Erfolge waren demnach ebenso gleichmässig, wie die Behandlung und fordern gewiss zur weiteren Prüfung der Methode auf. Ich betone aber ausdrücklich, dass ich nur von dem Zusammenwirken der sämmtlichen geschilderten Massnahmen zufriedenstellende Resultate gesehen habe. Zwei weitere Patellafracturen, bei denen zwar ebenfalls der Haemarthros durch die Punction beseitigt, in der späteren Behandlung aber noch mehrfach von den oben ausgesprochenen Grundsätzen abgewichen wurde, führten, wie schon bemerkt, zu der gewöhnlichen Pseudarthrose. Ich setze zum Vergleich die Krankengeschichten hierher:

4. Friedrich König, 41 J., rec. den 10. Febr. 1876. Kräftiger, gesunder Mann; glitt gestern auf der Strasse aus und fiel auf das linke Knie. Querfractur der Patella, vielleicht durch Muskelzug. Bruchspalte klafft nicht erheblich. Gelenk prall mit Blut erfüllt, Punction (ohne Carbolirrigation). Typischer Verband. Mehrere Tage ziemlich heftige Schmerzen (Eisblase) mit Temperaturen bis zu 39,0. Doch war der Fuss niemals geschwollen. Verbandwechsel am 18. Febr. Der neu Verband bleibt bis zum 13. März liegen. Geringe seitliche Beweglichkeit der Fragmente an diesem Tage noch vorhanden. Dritter Verband bis zum 10. April. Keine knöcherne Consolidation, Zwischensubstanz aber von nicht messbarer Breite. Pat. am 21. April mit Schienenapparat entlassen.

Untersuchung am 26. Sept. 1877: Pat. hat es für überflüssig gehalten, den Schutzapparat zu tragen, da er bequemer ohne denselben ging. In Folge davon Verlängerung der Zwischensubstanz auf etwa 4 Ctm. Trotzdem ist Pat. mit dem Resultate sehr zufrieden. Er hat merkwürdiger Weise nicht die geringste Functionsstörung und streckt das Knie fast ebenso kräftig als das gesunde.

5. August Neumann, 23 J., rec. 19. Mai 1876. Kräftiger, gesunder Mann. Pat. ist Dachdecker und stürzte heute drei Stockwerke hoch herab. Offene Fractur des linken Vorderarmes, subcutane Fractur des linken Oberschenkels, Querfractur der linken Patella. Thalergrosse, gequetschte und gerissene Wunde gerade über der letzteren, aber nicht mit der Fracturspalte communicirend.

Diese Wunde machte die gewöhnliche Behandlung unmöglich. Punction des Gelenks (keine Carbolirrigation), Malgaigne'sche Klammer, Salicylwatteverband. Oberschenkelfractur derselben Seite mit Extension behandelt. Im Knie mehrtägige Schmerzen, aber kein Fieber.

9. Juni. Entfernung der Klammer. Fragmente unbeweglich mit einander verwachsen. Bruchstelle nur als feine Linie zu fühlen. Leider liess ich mich verleiten, die Patella schon jetzt ohne Contentivverband zu lassen. Die Folge davon war, dass die Vereinigung der Bruchstücke sich wieder lockerte und schliesslich doch noch eine ligamentöse Zwischensubstanz von etwa 3 Mm. Länge entstand. Pat. am 29. Oct. mit schon ziemlich beweglichem Gelenk und Stützapparat entlassen. Weitere Schicksale unbekannt.

Die beiden Krankengeschichten sind beredte Zeugnisse für die Wichtigkeit der oben gegebenen Regeln. Im Fall 4 folgt auf den zu seltenen Verbandwechsel ligamentöse Vereinigung, und der Mangel eines Schutzapparates führt zu rascher Dehnung derselben. Im Fall 5 trug offenbar die nicht hinreichend lange fortgesetzte Fixation die Schuld an dem Ausbleiben der knöchernen Vereinigung, die bei längerem Liegenlassen der Klammer gewiss auch hier erreicht wäre. Ich würde letztere in ähnlichen Fällen auch künftig anwenden. Hüllt man sie mit in den antiseptischen Verband ein, ist sie gewiss unschädlich. Indessen empfiehlt es sich, die Spitzen zu vergolden, um ihre Oxydation innerhalb der Gewebe, welche doch lästig wird, zu vermeiden.

Ich mache noch auf eins aufmerksam. Bei den Kranken 1, 4, 5 habe ich die einfache Punction, bei 2 und 3 die Punction mit folgender Carbolsäureausspülung vorgenommen. Alle 3 Pat. der ersten Reihe hatten mehrere Tage hindurch nicht unerhebliche Schmerzen, einer (4.) sogar ziemlich lebhaftes Fieber. Bei den beiden andern traten gar keine Reactionserscheinungen irgend welcher Art ein. Da dieses Verhalten mit meinen anderweitigen Erfahrungen über Carbolsäureausspülungen der Gelenke übereinstimmt, so empfehle ich, der Punction stets die Carbolsäureauswaschung folgen zu lassen.

Woher es kommen mag, dass bei Pseudarthrosen der Patella eine breite, ligamentöse Zwischensubstanz zuweilen so wenig functionelle Störungen macht, wie im Fall 4, während in anderen, anscheinend ganz gleichen Fällen die Function des Extensor quadriceps völlig daniederliegt, kann ich nicht recht erklären. Zwei Individuen, welche ich kürzlich sah, waren bei nicht breiterer Zwischensubstanz völlig unfähig, ohne eine künstliche Fixation des Gelenkes zu gehen. Das

geringste Anstossen des Fusses gegen eine kleine Unebenheit des Bodens brachte sie sofort zu Falle.

Zum Schluss noch einige Worte über die Querfracturen des Olecranon, die ja viele Analogien mit den Patellarbrüchen haben. Mir liegen ausführliche Notizen über 6 einschlägige Fälle aus den letzten beiden Jahren vor, in denen allen die knöcherne Consolidation ohne Anstand erreicht wurde. Dasselbe Resultat erzielte ich bei einer wohl gleich grossen Zahl von Kranken aus der letzten Zeit meiner chirurgischen Thätigkeit in Halle. Die Behandlung bestand ebenfalls in Heftpflaster- und enganliegenden Gipsverbänden in gestreckter Stellung, und das Princip des häufigen Verbandwechsels wurde bei allen diesen Verletzten ebenfalls in Anwendung gebracht. Die Function wurde bei allen normal. Niemals erfolgte eine Gelenksteifigkeit, deren Beseitigung irgend welche Schwierigkeiten gemacht hätte; doch gebrauchte ich hier allerdings die Vorsicht, bei jedem Verbandwechsel vorsichtige passive Bewegungen mit sehr kleinen Excursionen vorzunehmen, um die Gefahr einer drohenden Ankylosenbildung rechtzeitig zu erkennen und eventuell dann zum Verband in flectirter Stellung überzugehen. Dass kein einziges Mal der Erguss in das Ellenbogengelenk so gross war, dass er zur Punction aufgefordert hätte, war wohl nur Zufall; ich würde dieselbe eventuell auch hier für indicirt halten und unbedenklich ausführen. —

II. Zur Frage von der Radicaloperation der Unterleibsbrüche.

Von

Dr. **Max Schede,**

dirigirendem Arzte der Abtheilung.

Wie die Sicherheit, welche eine streng antiseptische Behandlung vor einer unerwünscht heftigen Wundreaction und vor den sogenannten accidentellen Wundkrankheiten giebt, eine Menge von neuen Operationsverfahren entstehen liess, welche man früher als tollkühn oder geradezu als grobe Kunstfehler verurtheilt haben würde, so ist es natürlich, dass an der Hand derselben auch eine Reihe von älteren chirurgischen Eingriffen revidirt werden muss, welche physiologisch richtig gedacht und durch ein dringendes Bedürfniss hervorgerufen, doch wegen der damit verbundenen Gefahr wieder verlassen und fast in Vergessenheit gerathen waren. So haben uns die letzten Jahre bereits eine ganze Reihe von Veröffentlichungen über Radicaloperationen von Hernien gebracht und diese fast als abgethan betrachtete Frage plötzlich von Neuem auf die Tagesordnung gesetzt. Auch ich habe mich seit einiger Zeit eingehender damit beschäftigt. Wenn ich mir jetzt erlaube, die Ergebnisse meiner Bemühungen dem ärztlichen Publicum mitzutheilen, so ist es wesentlich mein Wunsch, auch meinerseits die Fachgenossen zu einer erneuten Bearbeitung dieses lange brach gelegenen Feldes anzuregen und ihnen gleichzeitig ein Operationsverfahren zur Prüfung vorzulegen, auf welches mich die eigenthümlichen Verhältnisse einiger meiner Fälle hinleiteten und welches mir gute Resultate zu versprechen scheint. Da der Natur der Sache nach eine endgültige Entscheidung über den definitiven Erfolg von radicalen Bruchoperationen erst nach einer Reihe von Jahren und auf Grund eines grossen statistischen Materials gegeben

werden kann, zu dessen Beschaffung Viele beitragen müssen, so mag um so eher die Veröffentlichung meiner Beobachtungen schon jetzt gerechtfertigt erscheinen. Ich werde zunächst die Krankengeschichten der von mir operirten Fälle kurz mittheilen und dann einige epikritische Bemerkungen hinzufügen.

I. Freier, aber durch ein Bruchband nicht mehr zurückzuhaltender innerer Leistenbruch. Ligatur des Bruchsackhalses, Exstirpation des Bruchsackes. Heilung.

Die erste Veranlassung zu dem Versuch einer Radicaloperation gab mir ein kräftiger, 46jähriger Arbeiter, Johann Feige, welcher beiderseits an grossen inneren Leistenbrüchen litt. Der rechte war leicht reponirbar, der linke ging nicht vollständig zurück und schien ein Stück Netz mit dem Bruchsack verwachsen zu sein. Beide Bruchpforten waren so weit, dass sie bequem 3 Finger eindringen liessen, beide Brüche konnten durch Bruchbänder nicht mehr zurückgehalten werden, so dass der sonst völlig gesunde Mensch ganz arbeitsunfähig geworden und an den Bettelstab gebracht war. Er verlangte dringend, auf welche Weise es auch sei, von seinem Leiden befreit zu werden.

Die Operation des rechtsseitigen Bruches wurde am 18. April 1877 vorgenommen, und zwar befolgte ich die uralte*), im Wesentlichen neuerdings auch von Nussbaum wieder geübte Methode der Excision des Bruchsackes mit Unterbindung des Bruchsackhalses. Der Bruchsack wurde also blossgelegt, rings herum frei präparirt und eröffnet. Nach Reposition der vorliegenden Darmschlinge liess ich ihn darauf von einem Assistenten stark anziehen, und umschnürte den Bruchsackhals so hoch oben als möglich fest mit einem starken Catgutfaden. Der Bruchsack wurde nun dicht an der Ligatur abgeschnitten, worauf sich der Stumpf tief in den Bruchcanal zurückzog. Da die ganze Operation sehr rasch und leicht vollendet und die Gewebe sehr wenig insultirt waren, so wagte ich es, die ganze Wunde fest zuzunähen, ohne irgendwo ein Drain einzulegen. Lister'scher Verband, der mit Gummibinden besonders luftdicht angedrückt wird. —

Zwei Tage lang leichte Temperatursteigerungen, wahrscheinlich hauptsächlich durch starke Chloroformnachwirkung veranlasst. Völlige prima intentio, Wunde am 8. Tage definitiv geheilt. Zwei Tage später verliess Pat. das Bett. Im Ganzen wurden 3 Verbände angelegt.

II. Hernia inguinalis interna. Freier Darmbruch, angewachsener Netzbruch, Bruchbänder insufficient. Ligatur und Excision des Bruchsackes. Heilung.

Schon am 11. Mai schritt ich bei demselben Patienten zur Operation des linksseitigen Bruches. Wie ich vermuthet hatte, war ein etwa wallnussgrosses Stück Netz mit ziemlich dickem Stiel mit dem Bruchsack verwachsen. Ersterer wurde sammt dem Bruchsackhals mit Catgut abgeschnürt und Bruchsack und Netz dicht an der Ligatur abgetragen. Naht und Verband wie oben, doch musste am 4. Tage der untere Wundwinkel wieder geöffnet werden, um einer kleinen Verhaltung serösblutigen, geruchlosen Secretes freien Abfluss zu verschaffen. Die Operation hatte etwas länger gedauert, als die erste, die Zerrung und Quetschung der Gewebe war

*) Schon Paul v. Aegina, Abulcasis etc. unterbanden den vorher frei gelegten Bruchsack, allerdings ohne Schonung des Samenstranges. Ambroise Paré und Franz Rousset lehrten den letzteren schonen. Schmucker präparirte den Bruchsack frei, reponirte die Hernie, zog den Bruchsack an, unterband ihn möglichst hoch oben und schnitt ihn dicht an der Ligatur ab. Fabricius ab Aquapendente nähte den blossgelegten und eröffneten Bruchsack zusammen (Königliche Naht). Franco, Le Blanc, Hoin riethen, bei Herniotomien den Bruchsack und namentlich den Bruchsackhals mit der blutigen Naht zu schliessen. S. »Die operative Behandlung der Unterleibsbrüche« von Benno Schmidt, in Günther's Lehrbuch der blutigen Operationen, XV, p. 57 u. 58.

beträchtlich stärker gewesen, als bei jener, weil auch der Bruchsack sich mit der Umgebung verwachsen zeigte. Daher offenbar die stärkere Wundsecretion.

Auch sonst war die Reaction bedeutender, als nach der ersten Operation. Die Temperatur sank erst am 10. Tage wieder völlig auf die Norm, und war das Allgemeinbefinden des Patienten bis dahin durch starken Gastricismus, Stuhlverstopfung, Meteorismus — ohne dass jemals peritonitische Erscheinungen vorhanden gewesen wären — gestört. Am Scrotum war ein heftiges Carboleczem aufgetreten, welches einen wallnussgrossen Abscess hinterliess, der am 25. Mai geöffnet wurde. Völlige Benarbung am 15. Juni. Am 17. Juni wird ein doppeltes Bruchband angelegt und Pat. einige Tage später entlassen.

Beide Bruchpforten waren völlig geschlossen und liessen nicht einmal die äusserste Fingerspitze mehr eindringen. Bei der früheren Weite derselben und der Kürze des Canals gab ich indessen hier, wie in den meisten anderen Fällen, dem Pat. den Rath, auf die Dauerhaftigkeit des Verschlusses nicht zu vertrauen und durch permanentes Tragen eines Bruchbandes einem Recidive vorzubeugen.

Ich will hier gleich bemerken, dass nach keiner der späteren, zum Theil sehr viel eingreifenderen Operationen wieder eine so lange andauernde Störung des Allgemeinbefindens beobachtet wurde. Da dieselbe mit den örtlichen Erscheinungen in keinem Verhältniss stand, so muss möglicherweise auch hier eine besonders starke Reaction gegen das Chloroform angenommen werden.

Es kamen nun rasch hintereinander 3 Fälle von eingeklemmten Brüchen zur Behandlung, bei welchen die Verhältnisse die Verbindung der Radicaloperation nach der oben beschriebenen Methode mit der Herniotomie gestatteten. Der erste fällt der Zeit nach zwischen die beiden Operationen bei unserem ersten Patienten. Auch bei ihm missglückte der Versuch, eine unmittelbare Vereinigung der ganzen Wunde erzwingen zu wollen, so dass ich denselben später nicht wiederholte, sondern nur den bei weitem grössten Theil nähte und stets von vorn herein ein Catgut- oder Gummidrain in den unteren Wundwinkel einlegte. —

III. Rechtsseitiger Schenkelbruch, seit 5 Tagen eingeklemmt. Herniotomie, Ligatur und Exstirpation des Bruchsackes. Heilung.

Wilhelm Friebel, 76 Jahr alt, rec. den 25. April 1877, leidet seit 20 Jahren an beiderseitigem Schenkelbruch. Der rechte hat sich vor 5 Tagen bei Gelegenheit einer starken Anstrengung unter heftigen Schmerzen eingeklemmt. Seitdem Erbrechen, fortwährender Singultus, schliesslich Ileus. Nach vergeblichen Taxisversuchen Operation am 26. April. Dicker Bruchsack, kleine Darmschlinge. Ligatur und Exstirpation des Bruchsackes wie oben. Naht, sorgfältiger Lister'scher Druckverband. Am selben Tage Stuhlgang, prompte Besserung des Befindens. Keine fieberhafte Reaction, aber langsame Heilung. Keine prima intentio. Einige Zellgewebsfetzen stossen sich aus, Tendenz zur Benarbung bei dem alten Manne ziemlich gering. Erst am 28. Juni ist die Heilung vollendet.

Der Kranke wurde später wegen eines anderen Leidens auf die innere Abtheilung unserer Anstalt aufgenommen und ist daselbst Anfang October gestorben, so dass ich Gelegenheit hatte, mich über den Erfolg der Operation durch die Autopsie zu belehren. Am inneren Bruchring war eine ganz seichte Einziehung des Bauchfells zu constatiren, doch konnte man auf keine Weise in den Bruchcanal eindringen. Derselbe war durch ein sehr derbes, sehniges Narbengewebe gänzlich ausgefüllt und fest verschlossen. —

IV. Seit 5 Tagen eingeklemmter Bauchbruch. Herniotomie, Radicaloperation durch Ligatur und Exstirpation des Bruchsackes, Heilung.

Juliane Schilling, 46 Jahr alt, rec. den 16. Mai 1877. Kräftige Frau, will sich am 11. Mai bei der Arbeit sehr angestrengt und plötzlich einen heftigen Schmerz in der linken Unterbauchgegend verspürt haben, wo sie sofort eine kleine

Geschwulst wahrnahm. Seitdem fortdauerndes Erbrechen, kein Stuhl, seit zwei Tagen Kothbrechen. Die Untersuchung ergiebt einen wallnussgrossen, schmerzhaften Tumor 3 Finger breit über der Mitte des linken Poupart'schen Bandes, welcher als Bauchbruch diagnosticirt wird. Ein vorsichtiger Taxisversuch ist vergeblich, daher sofortige Operation. Nach Durchschneidung der Haut präsentirt sich der nur noch von der Aponeurose des Musc. obliquus internus bedeckte Tumor in der Wunde, und als auch diese durchtrennt war, zeigt sich eine etwa 8 Ctm. lange, vom Bauchfell bedeckte blaurothe Dünndarmschlinge, die durch einen engen Ring an der innern Seite der Bauchwand eingeklemmt ist. Spaltung des Bruchsackes, Débridement, Reposition der nirgends gangränösen Hernie, Ligatur des Bruchsackhalses und Abtragen des Bruchsackes wie oben. Naht, Catgutdrainage, Lister'scher Verband. Sofort völliges Wohlbefinden. Völlig reactionsloser Verlauf. Beim ersten Verbandwechsel am 20. musste indessen die Catgutdrainage, welche eine Secretretention nicht ganz verhindert hatte, durch ein Gummirohr ersetzt werden. Heilung daher nur theilweise prima, aber am 9. Juni vollendet. Pat. mit Bruchband entlassen. Bruchpforte fest verschlossen.

V. Eingeklemmte Hernia femoralis sinistra, adhärentes Netz. Herniotomie, Abtragen des Netzes, Ligatur des Bruchsackhalses und Excision des Bruchsackes. Heilung.

Agnes Schabelow, 48 Jahr, rec. den 7. Aug. 1877. Mässig gut genährte Person. Seit 8 Jahren Hernia femoralis sin., welche niemals ganz reponirt wurde. Trotzdem trug Pat. ein Bruchband. Seit 24 Stunden Einklemmungserscheinungen, fortdauerndes Erbrechen. Vergeblicher Taxisversuch bereits ausserhalb des Krankenhauses in der Narkose gemacht. Bruchgeschwulst bei der Aufnahme faustgross. Taxisversuch sofort wiederholt, jedoch ebenfalls erfolglos. Herniotomie. Im Bruchsack eine mässige Quantität dunklen, trüben Bruchwassers. Der Bruch besteht aus einem adhärenten, etwa hühnereigrossen Netzstück mit dünnem Stiel und einer kleinen Dünndarmschlinge. Débridement, Reposition des Darms. Darauf wird zuerst das Netz, danach der Bruchsackhals mit Catgut unterbunden und abgetragen. Naht der Hautwunde, Gummidrain in den unteren Winkel, Lister. Keinerlei örtliche, noch allgemeine Reaction. Hautwunde heilt prima, Vernarbung am 1. Sept. vollendet, Pat. am 5. Sept. geheilt mit Bruchband entlassen. Bruchpforte fest verschlossen, auch bei stärkster Anstrengung der Bauchpresse kein Darmimpuls zu fühlen. —

Weniger günstige Verhältnisse zeigten zwei weitere Herniotomien, so dass die einfache Art der Radicaloperation, wie sie in den bisher beschriebenen Fällen in typischer Weise ausgeführt wurde, nicht angewandt werden konnte, sondern in verschiedener Weise modificirt werden musste. Die Beobachtungen sind folgende:

VI. Eingeklemmter linksseitiger, äusserer Leistenbruch. Gangrän des incarcerirten Netzes. Totale Spaltung des mit der Umgebung verwachsenen Bruchsackes, der breit offen gehalten und durch Granulation zum Schluss gebracht wird. Heilung.

Friedrich Müller, 41 J. alt, Schenkwirth, rec. den 5. Juni 1877. Grosser, kräftig gebauter, bisher gesunder Mann. Angeblich plötzliches Entstehen eines linksseitigen, äusseren Leistenbruches am 28. Mai. Stuhlverhaltung seit dem 30. Mai. Bisher kein Erbrechen. Bruchgeschwulst hühnereigross, sehr empfindlich. Taxis gelingt zum Theil, doch bleibt ein irreponibler Rest, wahrscheinlich Netz, zurück. Befinden darauf trotz fortdauerndem mässigem Fieber (bis 38,7) bedeutend besser, wiederholte Stühle. Bruchgeschwulst aber dauernd empfindlich, im linken Hypogastrium, bis zur Mittellinie sich erstreckend, eine schmerzhafte Anschwellung. Am 14. und 15. Juni erhebliche Verschlechterung des Allgemeinbefindens. Starke Leibschmerzen, deutliche Fluctuation in der Bruchgeschwulst, die sich auf den Tumor der regio hypogastrica fortsetzt. Herniotomie. Der mit stinkender Jauche prall gefüllte Bruchsack enthält ein Stück gangränösen Netzes, dessen Stiel mit dem Bruchsackhals verlöthet ist. Der gangränöse Netztheil wird

abgetragen, der rings mit der Umgebung verwachsene Bruchsack in seiner ganzen Ausdehnung gespalten, ein dickes Drainrohr durch die Bruchpforte in den Bauch eingeführt und nach ausgiebiger Desinfection mit 5procentiger Carbolsäure die klaffende Wunde mit zusammengekrüllter Lister'scher Gaze ausgefüllt und mit einem Lister'schen Verbande versehen. Am 16. Juni grosse Prostration, trockene Zunge, Temperaturerhöhung bis 39,9. Wundsecret höchst übelriechend, starke Zersetzung. Der Lister'sche Verband wird daher weggelassen und statt dessen eine permanente Irrigation der ganz offen gelassenen Wunde mit $^1/_3$procentiger Salicyllösung eingeleitet, ein Verfahren, welches nach meinen Erfahrungen in solchen Fällen weit bessere Dienste leistet, als der eigentliche Lister'sche Verband. Nachdem sich noch ein Abscess am Scrotum geöffnet, war Pat. bereits am 20. Juni völlig entfiebert. Einige gangränöse Netzpartien wurden noch entfernt. Am 4. Juli konnte das Drainrohr ganz herausgenommen werden. Der Bruchcanal füllte sich, wie die ganze Wunde, mit guten Granulationen und bereits am 18. Juli war die Benarbung vollendet. Der vorläufige Erfolg war auch hier wie überall der feste Verschluss des Bruchcanals. Trotzdem wird vor der Hand auch diesem Patienten das Tragen eines Bruchbandes angerathen.

VII. Incarcerirter rechtsseitiger, angeborener Leistenbruch. Herniotomie. Unterer Theil der Wunde durch die Naht geschlossen, im oberen der offen gebliebene Processus vaginalis lippenförmig mit der Haut vereinigt. Verödung des Bruchcanals durch Granulation. Heilung.

Wilhelm Filter, 34 Jahr alt, Schmied, rec. den 10. Aug. 1877. Kräftig gebauter, sonst gesunder Mann. leidet seit 1868 an einem rechtsseitigen Leistenbruch, der angeblich bisher durch ein Bruchband gut zurückgehalten wurde. Am Tage vor der Aufnahme trat derselbe indessen stark heraus und konnte nicht reponirt werden. Seitdem heftige Schmerzen, Stuhlverstopfung, anhaltendes Erbrechen. Sofort nach der Aufnahme energischer Taxisversuch, wodurch der grosse Scrotalbruch anscheinend vollständig reponirt wird. Der Finger dringt leicht in die Bruchpforte ein, eine noch vorliegende elastisch-weiche Masse wird für den verdickten Bruchsack gehalten.

Allgemeinbefinden nach der Taxis kaum gebessert. Bei einem heftigen Hustenanfalle tritt ausserdem des Abends der Bruch wieder zur früheren Grösse hervor. Nachts Kothbrechen. Am Morgen des 11. Aug. Herniotomie.

Der Bruch bestand aus einer etwa 30 Ctm. langen Dünndarmschlinge und einem fast faustgrossen Netzstück. Die Einklemmung war wesentlich bedingt durch ein quer über die Bruchpforte sich hinziehendes fibröses Pseudoligament. Ein eigentlicher Bruchsack war nicht vorhanden; es handelte sich um ein angeborenes Offenbleiben des Processus vaginalis, der Bruch lag dem Hoden unmittelbar auf.

Nach Lösung der Einklemmung und Reposition der Darmschlinge verfuhr ich nun folgendermassen: das Netzstück wurde abgetragen, der Stiel unterbunden und mit einer Catgutsutur in der Bruchpforte befestigt. Der untere Theil der Hautwunde wurde sorgfältig durch die Naht geschlossen. Im mittleren und oberen Drittel dagegen vereinigte ich auf jeder Seite den Wundrand des Processus vaginalis mit der Haut lippenförmig, ganz wie bei der Volkmann'schen Radicaloperation der Hydrocele. In den Bruchcanal wurde ein Drainrohr geführt und der nun folgende Lister'sche Verband so angelegt, dass im Bereich der lippenförmigen Umsäumung der Processus vaginalis von vorn nach hinten (also in sagittaler Richtung) comprimirt und seine hintere Wand mit der vorderen zur directen Verklebung gebracht wurde, so dass demnach die hintere Wand den Grund einer nur noch sehr flachen Wunde bildete. —

Verlauf absolut reactionslos, typisch aseptisch. Drain am 13. Aug. entfernt. Benarbung am 10. Sept. vollendet. Bruchcanal obliterirt.

Durch das eingeschlagene Verfahren war es gelungen, so ziemlich normale Verhältnisse herzustellen. Der untere Theil des Pro-

cessus vaginalis wurde zu einer Tunica vaginalis propria testis, der obere obliterirte, und ausserdem war natürlich der Bruchcanal verödet.

Der nun folgende letzte Fall ist in mehrfacher Hinsicht von besonderem Interesse. Die Indication zur Operation gab hier nicht eine Einklemmung, sondern es handelte sich um einen irreponibeln Bruch, welcher kein Bruchband zu tragen gestattete und völlige Arbeitsunfähigkeit bedingte.

VIII. Grosser, irreponibler Scrotalbruch. Grosse sanduhrförmige, sich in das Abdomen hineinerstreckende Hydrocele funiculi spermatici (Hydrocele bilocularis abdominalis Kocher). Radicaloperation beider. Heilung.

Johann Zscholpig, 53 Jahr alt, Arbeiter, rec. den 3. Mai 1877. Ein kräftig gebauter Mann, leidet seit 1850 an einem linksseitigen Scrotalbruch, der in den letzten Jahren stark gewachsen sein soll und seit einem halben Jahre nicht mehr reponirt werden konnte. Seit zwei Monaten zunehmende Schmerzen im Bruch. Ausserdem beträchtliches Lungenemphysem mit langjähriger Bronchitis.

Die Untersuchung ergiebt, dass die grosse Scrotalgeschwulst keineswegs lediglich aus einer Hernie besteht. Den oberen, vorderen und äusseren Theil derselben nimmt vielmehr ein praller, elastischer, fluctuirender Tumor von etwa Faustgrösse ein, welcher sich durch den Leistencanal in das Abdomen hinein erstreckt und in einen zweiten kindskopfgrossen Tumor von gleicher Beschaffenheit übergeht, der die ganze linke Regio hypogastrica ausfüllt. Die Fluctuation setzt sich von einem Tumor auf den andern fort, Druck auf den einen bewirkt eine prallere Füllung des anderen. Der Scrotaltheil der Geschwulst ist, wahrscheinlich wegen grosser Dicke der Wandung, allerdings nicht durchscheinend, doch ergiebt eine Probepunction mit der Pravaz'schen Spritze klare Hydrocelenflüssigkeit. Der Hode liegt, deutlich von der Geschwulst getrennt und von allen Seiten zu umgreifen, an der unteren Peripherie derselben. Percussionsschall im Bereich der ganzen Anschwellung völlig leer.

Die ganze hintere Hälfte und der innere untere Theil des Scrotums wird durch einen grossen Darmbruch ausgefüllt. Die Gesammtlänge der ganzen Anschwellung (Bruch incl. Hydrocele) beträgt 27 Ctm. Der Abdominaltheil ist $12^1/_2$ Ctm. hoch, 15 Ctm. breit; der Scrotaltheil $14^1/_2$ Ctm. hoch, 19 Ctm. breit, 42 Ctm. im Umfang. Der Scrotaltheil der Hydrocele misst 13 Ctm. in die Länge, $10^1/_2$ Ctm. in die Breite.

Es konnte keinem Zweifel unterliegen, dass es sich hier neben einem grossen Scrotalbruche um einen jener seltenen Fälle handelte, welche Kocher Hydrocele abdominalis bilocularis nennt und wie Trendelenburg einen sehr ähnlichen in der Berliner klinischen Wochenschrift 1877, No. 2 beschrieben und abgebildet hat. Die Möglichkeit, den Hoden frei zu umgreifen, stellte ferner die Diagnose auf eine Hydrocele funiculi spermatici sicher. Die Complication mit einem grossen irreponibeln Scrotalbruche musste das Interesse der Falles und die Schwierigkeit der Heilung natürlich bedeutend erhöhen.

Ich beschloss, zunächst die Hydrocele allein zu operiren, in der Hoffnung, dass während der folgenden Bettruhe eine geeignete Behandlung vielleicht die Reposition des Bruches ermöglichen werde.

Radicaloperation der Hydrocele nach der Methode von R. Volkmann am 16. Mai 1877. Die Tunica hat eine Dicke von $^1/_2$ Ctm., ist von knorpliger Härte und Steifigkeit. Ein grosser Theil derselben wird excidirt und darauf die lippenförmige Umsäumung vorgenommen. Bei der Starrheit der Cystenwand war indessen trotz der Excision auf keine rasche Heilung zu rechnen, und der Verlauf bestätigte diese Voraussetzung. Es trat zwar keinerlei entzündliche oder fieberhafte Reaction ein, aber die höchst mangelhafte Vascularisation der Tunica bedingte

die necrotische Abstossung einer beträchtlichen inneren Schicht derselben, die viel Zeit in Anspruch nahm, und die schliessliche Schrumpfung ging ebenfalls nur sehr langsam vor sich. Pat. wurde anfangs nach Lister verbunden, seit dem 1. Juni indess nur mit Salicyljute und -watte, die durch ein grosses Suspensorium in der Lage erhalten wurden. Eine 14tägige Behandlung der irreponibeln Hernie mit Abführen, Hungern, erhöhter Lage, wiederholten Repositionsversuchen blieb völlig erfolglos und musste aufgegeben werden. Pat. verliess das Bett, und da die definitive Heilung der noch vorhandenen, übrigens wenig secernirenden Fistel trotz aller Massnahmen sich sehr verzögerte, wahrscheinlich in Folge von Circulationsstörungen, die durch den nun wieder rasch wachsenden Scrotalbruch bedingt waren, so verlor Pat. die Geduld und die Lust zu einer operativen Cur der Hernie und verliess am 23. Aug. die Anstalt.

Indessen schon am 10. Sept. kehrte er zurück. Wiederholte Versuche, sich wieder durch Händearbeit zu ernähren, waren völlig missglückt, der Bruch hatte sich unter grossen Beschwerden noch weiter vergrössert, Pat. war durch denselben völlig arbeitsunfähig. Offenbar hatte die Hydrocele früher den Bruchcanal theilweise tamponirt und das Vortreten neuer Darmmassen zum Theil gehindert. Die Beseitigung derselben hatte in dieser Hinsicht die Lage des Kranken nur verschlimmert. Er wünschte jetzt auf das Dringendste die Operation. Der Hydrocelenschnitt war übrigens immer noch nicht ganz vollständig geheilt, es bestand noch eine etwa 2 Ctm. tiefe Fistel, die sich trichterförmig nach aussen erweiterte und mit schlaffen, zerfallenden Granulationen ausgekleidet war.

Radicaloperation der Hernie am 12. Sept. Nach zweitägiger Bettruhe und gründlicher Entleerung des Darmes ist der Bruch auf seine frühere Grösse reducirt. Spaltung der Hautdecken und des Bruchsackes in ganzer Ausdehnung durch eine nach innen vom Hydrocelenschnitt verlaufende Incision von 18 Ctm. Länge. Der Bruchsack ist überall mit der Haut innig verwachsen, enorm verdickt. Die vorliegenden Dünndarmschlingen sind sowohl unter einander — theils durch äusserst gefässreiche Pseudomembranen, theils durch älteres, schon sehr derbes und ziemlich gefässarmes Bindegewebe — zu einem fast unentwirrbaren Knäuel verwachsen, als auch mit dem Bruchsack in ganzer Ausdehnung desselben so feste Flächenverwachsungen eingegangen, dass die Lostrennung derselben zu einer der schwierigsten chirurgischen Aufgaben wurde und ich mehr als einmal fast daran verzweifelte, dass es mir gelingen würde, dieselbe zu lösen. Nach zweistündiger, mühevoller Arbeit war indessen das Ziel erreicht und eine freie Dünndarmschlinge von $^1/_2$ Meter Länge aus der fest zusammengeballten Masse herauspräparirt. Dieselbe stellte fast nur eine einzige fortlaufende, frisch blutende Wundfläche dar, und obwohl ja bei Ovariotomien durch Lösung ausgedehnter Flächenverwachsungen oft noch grössere intraabdominale Wundflächen geschaffen werden müssen, so kann ich doch nicht leugnen, dass ich mit einer gewissen Sorge an die Reposition der Darmschlinge ging. Diese selbst stiess auf keinerlei Schwierigkeiten.

Es war nun die Frage, in welcher Weise die Radicalheilung angestrebt werden sollte. Die Verwachsung des Bruchsackes mit der Umgebung war eine so innige, dass er fast ohne erkennbare Grenzen in das schwartige Bindegewebe derselben überging; eine Exstirpation desselben wäre daher, wenn auch nicht unmöglich, so doch recht schwierig gewesen und hätte eine neue, sehr beträchtliche Verwundung bedingt. Ein Abschnüren des Bruchsackhalses kam bei der Starrheit der Wandungen ausser Betracht. Ich hätte nun wenigstens den Bruchsackhals lösen, ihn quer durchschneiden und durch Catgutsuturen schliessen können. Aber ich fürchtete die von der ringsum wund gemachten Darmschlinge zu erwartende reichliche Secretion und scheute einen gänzlichen Verschluss der Abdominalöffnung. Ich schlug daher ein ähnliches Verfahren ein, wie im Fall VII: Im oberen Theil der Wunde, zunächst dem Leistencanal und in der Ausdehnung von etwa 4 Ctm., wurden Haut und Bruchsack lippenförmig vereinigt. Der Rest der Hautwunde wurde durch Suturen geschlossen und in diesem Bereich durch mehr fache, quer durch Haut und Bruchsack gelegte Matratzennähte eine primäre Ver-

klebung der Bruchsackwandungen angestrebt; durch den klaffenden Bruchsackhals aber ein fingerdickes Drainrohr in die Bauchhöhle geschoben, mit einer Sutur in seiner Lage sicher fixirt und im Niveau der äusseren Haut abgeschnitten. — Ich brauche kaum zu erwähnen, dass die ganze Operation wie alle übrigen unter Dampfspray und allen antiseptischen Cautelen ausgeführt und ein sehr sorgfältiger Lister'scher Verband angelegt wurde. Einem Wiedervortreten der Darmschlingen, welches bei dem fortwährenden Husten des Kranken in der ersten Zeit sehr zu fürchten war, suchte ich dadurch vorzubeugen, dass ich durch Einschaltung grosser Ballen gekrüllter Gaze unter den Lister'schen Verband und Aufbinden grosser Badeschwämme über denselben einen starken elastischen Druck oberhalb des Ligamentum Poupartii herstellte. —

Abends war, bei gutem Allgemeinbefinden des Kranken, die Temperatur auf 35,3 gefallen und stieg am folgenden Abend auf 38,8. Seitdem blieb sie normal. Der Stuhl wurde 4 Tage lang durch Opium angehalten, dann ein Abführmittel gegeben. Ein Vorfall von Darmschlingen trat nicht wieder ein und war auch nach Ablauf der ersten Tage wohl nicht mehr zu besorgen, da die reponirten, ringsum wunden Darmpartien jedenfalls rasch ausgedehnte Verklebungen in der Gegend des inneren Leistenringes eingegangen sein mussten. Trotz Abstossung einiger nekrotischer Fetzen von der inneren Wand des Bruchsackhalses trat eine örtliche Reaction nicht ein. Im Bereich der Matratzennähte Verklebung der Bruchsackwandungen per primam. — Nach vollendeter Reinigung der Wunde verengerte sich der Bruchcanal so rasch, dass schon am 4. Oct. das letzte Stück dünnen Drainrohrs, welches bereits fest eingewachsen war, entfernt werden konnte. Zwei Tage darauf verliess Pat. bei nur noch sehr kleiner, oberflächlich granulirender Wunde, mit einfachem Deckverbande und Suspensorium das Bett. Ein Bruchband wurde in diesem Falle nicht angelegt, da bei der sehr festen Verwachsung des Bruchsackhalses mit den Wandungen des Leistencanals und seiner eigenen gänzlichen Verödung in ganzer Länge ein Recidiv kaum möglich erschien, selbst wenn die früher vorgelegenen Darmschlingen nicht durch feste Verwachsungen mit einander und mit der Umgebung des inneren Leistenringes noch ein besonderes Hinderniss für einen neuen Vorfall abgeben sollten, wie man es doch wohl annehmen musste. — Die von dem Hydrocelenschnitt zurückgebliebene Fistel war wenige Tage nach der Reposition der Hernie geschlossen.

Momentan (Mitte October) ist der Zustand folgender: die Wunde ist bis auf eine ganz kleine, trichterförmig eingezogene, noch granulirende Stelle fest vernarbt, der Bruchsackhals durch einen sehr derben, fingerdicken Narbenstrang ersetzt, welcher am inneren Bruchring beginnt, den ganzen Leistencanal ausfüllt und auf der äusseren Hautoberfläche mündet. Der Bruchsack selbst ist zu einer hühnereigrossen, sehr harten, fibrösen Masse zusammengeschrumpft. Von dem Bruchcanal, in den man früher bequem drei Finger einführen konnte, ist natürlich nichts mehr zu entdecken. Pat. befindet sich vollkommen wohl und ist im Stande, die Bauchpresse in jedem Grade wirken zu lassen, ohne irgend welche Beschwerden von Seiten des Bruches zu haben.

Werfen wir nun einen Rückblick auf das vorstehend geschilderte Beobachtungsmaterial, so unterscheidet sich dasselbe von dem aller übrigen neueren Veröffentlichungen zunächst durch die grosse Mannigfaltigkeit der vertretenen Brucharten. Während jene sich sämmtlich auf Leistenbrüche, und zwar mit einer einzigen Ausnahme (Risel) auf äussere Leistenbrüche beziehen, handelte es sich hier 2 Mal um innere (1 u. 2), 3 Mal um äussere Leistenbrüche (6, 7, 8), unter welchen letzteren sich ein angeborener Bruch befand (7), 2 Mal um Schenkelhernien (3 u. 5), einmal um einen Bauchbruch. Wundverlauf und primäres Resultat der Operation wurden dadurch nicht erkennbar beeinflusst. — Auch die Indicationen für die Operation waren sehr

verschiedene: 5 Mal gab Incarceration die Veranlassung, 3 Mal gestörte Arbeitsfähigkeit. Unter letzteren Fällen fand sich eine vollkommen (1), eine theilweise (2) und eine gar nicht (8) reponible Hernie. —

Das Ziel der Operation war in allen Fällen zunächst die Obliteration des Bruchsackes. 5 Mal wurde derselbe exstirpirt und der Bruchsackhals mit Catgut zugeschnürt (Fall 1—5), 3 Mal geschah die Verödung des Bruchsackhalses auf dem Wege der Granulation. Die Behandlung des Bruchsackes selbst war in diesen 3 Fällen jedesmal verschieden und den speciellen Verhältnissen angepasst. Einmal wurden seine Wandungen theilweise durch Matratzennäthe zur Verklebung gebracht (Fall 8), einmal schloss er sich ganz auf dem Wege der Eiterung (6), einmal wurde die untere Hälfte zur Bildung einer Tunica vaginalis propria testis verwendet. Die Methode der lippenförmigen Vereinigung des Bruchsackes mit der Haut kam zwei Mal zur Anwendung (7, 8).

3 Mal lagen neben der Darmschlinge irreponible Netzpartien im Bruchsack (2, 5, 7), einmal war nur brandiges Netz darin enthalten (6). In allen diesen Fällen wurde das Netz abgetragen. Der Netzstiel wurde verschieden behandelt. Einmal war er mit dem Bruchsackhals verlöthet und bedurfte keiner besondern Berücksichtigung (6); einmal wurde er mit dem Bruchsackhals zusammen in eine Ligatur genommen (Fall 2), zwei Mal für sich unterbunden (5, 7), einmal ausserdem in die Bruchpforte eingenäht (7).

Die Dauer der Heilung bis zur vollständigen definitiven Benarbung der Wunde betrug:

1	Mal	8	Tage	in	Fall	1	
1	-	24	-	-	-	4	
1	-	25	-	-	-	5	
1	-	30	-	-	-	7	
1	-	33	-	-	-	6	
2	-	35	-	-	-	2	u. 8
1	-	63	-	-	-	3	

Dieselbe war also eine ausserordentlich gleichmässige, da in 6 Fällen der grösste Unterschied nur 11 Tage betrug. Einmal, in dem am allerwenigsten complicirten Falle, gelang die Heilung durch absolute prima intentio in 8 Tagen. Ich zweifle nicht, dass ein so rascher Verlauf unter ähnlichen günstigen Umständen zu dem regelmässigen werden würde, falls man ihn überall für wünschenswerth halten sollte. Ich komme auf diese Frage weiter unten zurück. Bei eingeklemmten Brüchen werden meist die vorausgegangene Entzündung und die Insultation der Weichtheile durch Taxisversuche eine vollkommene prima intentio sehr erschweren, und in Fällen wie die 3 letztbeschriebenen kommt dieselbe überhaupt nicht in Betracht. —

Es fragt sich nun, ob der Versuch, durch Vernichtung oder Verschluss des Bruchsackes die Radicalheilung von Hernien anzustreben, überhaupt ein vernünftiger ist, und welchen Werth derselbe den zahlreichen anderen Operationsmethoden gegenüber haben mag. So wenig es bis jetzt möglich ist, an der Hand der Erfahrung eine

bündige Antwort auf diese Fragen zu geben, so sei mir doch eine kurze Besprechung des bis jetzt dafür vorliegenden Materials gestattet. —

In erster Linie wird die Gefahr der Operation für das Leben des Kranken in Betracht kommen müssen. Dieselbe ist offenbar bei sorgfältiger Beobachtung aller antiseptischen Cautelen äusserst gering. Risel stellt in seiner jüngst erschienenen Abhandlung*) 16 einschlägige antiseptisch nachbehandelte Operationen zusammen (Nussbaum 2, Annandale 2, Czerny 5, Risel 7), welche sämmtlich ohne erheblichen Zwischenfall zur Heilung gelangten. Diesen würden meine 8 Fälle und zwei von L. Mayer in München zuzurechnen sein.**) Nur letzterer hatte einen Todesfall an Gangrän des Scrotums und der Bauchdecken zu beklagen. L. Mayer's Hypothese, dass diese Gangrän der Ausdruck einer durch Onanie geschwächten Constitution gewesen sei, ist wohl kaum ernsthaft gemeint. Andernfalls müsste man sagen, dass man sehr heruntergekommenen Leuten keine Complaisanceoperationen machen soll. Wer mit antiseptischer Behandlung Bescheid weiss und die Schwierigkeiten eines genau abschliessenden Verbandes in der Inguinalgegend und am Scrotum kennt, wird weit eher geneigt sein, die Schuld an dem Misserfolg wo anders zu suchen und zunächst an ein Misslingen des nöthigen luftdichten Abschlusses denken. Immerhin beweist der eine Todesfall, dass die Operation doch keine ganz gleichgültige Sache ist. Ich halte die Herstellung eines wirklich vollkommenen antiseptischen Verbandes am Scrotum für eine der schwierigsten Aufgaben der antiseptischen Verbandtechnik, und für einen wahren Prüfstein für die Geschicklichkeit des Chirurgen in dieser Hinsicht. Es kommt aber dazu, dass man in diesem Falle noch sehr auf die Unterstützung des Kranken selbst angewiesen ist. Nicht nur von Seiten der Luft, sondern auch durch den Urin des Kranken droht Gefahr. Es ist keineswegs immer leicht, nach der Operation grosser Scrotalbrüche den Penis so weit zum Prominiren zu bringen, dass es dem Kranken überhaupt möglich wird, Urin zu lassen, ohne den Verband zu beschmutzen. Eine gewisse Geschicklichkeit und Aufmerksamkeit von Seiten desselben ist aber in jedem Falle erforderlich, und es lässt sich die Möglichkeit nicht in Abrede stellen, dass bei sehr grossen Brüchen, wo der Penis vollständig unter der Haut verschwindet, hin und wieder auch erfahrene Antiseptiker an diesen Schwierigkeiten Schiffbruch leiden könnten. Jedenfalls sind diese Verhältnisse bei der Beurtheilung des einzelnen Falles zu berücksichtigen. Ueberhaupt aber kommt auch hier, wie bei vielen kühnen neueren Operationsverfahren der Satz zur Geltung: Si duo faciunt idem, non est idem. Wer sich bewusst ist, die Technik der antiseptischen Behandlung in jeder Richtung völlig zu beherrschen,

---

*) O. Risel, Versuche zur Radicalheilung freier Hernien. Deutsche med. Wochenschrift 1877. No. 38, u. 39.

**) S. Centralblatt f. Chirurgie 1877. No. 35.

darf manches ungescheut und ungestraft wagen, wozu andern die Berechtigung fehlt. Die Radicaloperation freier Hernien auf dem Wege des Abbindens oder gar der lippenförmigen Umsäumung des Bruchsackes wird man im Hinblick auf frühere üble Erfahrungen einstweilen dazu rechnen müssen, da es nicht gestattet sein kann, wegen eines weder gefährlichen noch auch besonders lästigen Leidens das Leben eines Menschen auf's Spiel zu setzen. Dass die Frage anders liegt, wo man durch eine Einklemmung zu einem operativen Eingriff gezwungen wird, oder wo es sich darum handelt, einen Menschen vor gänzlicher Erwerbsunfähigkeit zu schützen, ist selbstverständlich. Hinsichtlich der Herniotomien wird man annehmen dürfen, dass bei vernünftiger Wahl der Methode die Gefahr für den Kranken durch die gleichzeitige Radicaloperation nicht vermehrt wird. —

Die zweite Frage ist die nach der Sicherheit des Erfolges. Zahllose Methoden der Radicalheilung von Hernien sind im Laufe der Jahrhunderte ersonnen und wieder aufgegeben, theils wegen der damit verbundenen Gefahr, theils weil die Heilung doch nur eine vorübergehende war, und selbst die am häufigsten geübten verschiedenen Invaginationsmethoden von Gerdy, Schuh, Rothmund etc. sind schliesslich wieder ausser Gebrauch gekommen, da sie nicht leisteten, was man von ihnen erwartete. Man wird also gut thun, von vorn herein die Erwartungen nicht allzuhoch zu spannen und eventuell auch mit einem bescheidenen Erfolg zufrieden zu sein. Was sich durch die Operation mit Sicherheit erreichen lässt, ist die Möglichkeit durch ein leichtes Bruchband den Bruch dauernd reponirt zu halten resp. das Wiederentstehen eines solchen zu verhüten, für Leute, welche an irreponibeln oder nicht mehr zurückzuhaltenden Brüchen leiden, immerhin ein äusserst erstrebenswerthes Ziel. Wie die Frage nach einer vollkommenen und dauernden Heilung einmal beantwortet werden wird, steht noch dahin. Das bis jetzt zu Gebote stehende Material von Erfahrungen gestattet fast nur ein mehr theoretisches Raisonnement.

Die neuesten Versuche einer radicalen Bruchoperation sind theils auf die Verengerung der Bruchpforte (Wood, Heine, Gross, Steele, Dowell), theils auf den Verschluss des Bruchsackes (Durham, Bell, Nussbaum, Annandale, Mayer), theils auf beides gleichzeitig (Czerny, Risel) gerichtet gewesen.

Dowell*) übte ausschliesslich, Wood**) grösstentheils die subcutane Naht oder Zusammenschnürung der beiden Schenkel des Leistenringes. Nach John Sundberg sollen durch die Dowell'sche Methode 81 völlig geheilt und nur bei 16 die Operation erfolglos geblieben sein. In keinem Falle habe man gefährliche Zufälle nach

*) S. John Sundberg: Die Radicalcur der Hernia nach der Methode von Dr. Greensville Dowell etc. Centralblatt der med. Wissensch. 1877. No. 2.

**) S. Medical Times and Gaz. 1861. June 1.

der Operation gesehen. Indessen fehlen der Angabe alle näheren Details und alles Material, aus welchem der Leser sich ein eigenes Urtheil bilden könnte. Auch Wood's Methode scheint manche guten Erfolge geliefert zu haben, die von Heine*) bestätigt werden. Indessen unterliegt, wie Czerny mit Recht hervorhebt, die subcutane Naht dem Vorwurf, dass man nie genau weiss, was eigentlich gefasst ist, und dass sie den Samenstrang gefährdet. Ausserdem aber würde sie bei eingeklemmten und irreponiblen Brüchen ja überhaupt nicht in Frage kommen können.

Steele**) legte die Pfeiler des Leistenringes ganz frei, machte ihre Ränder wund und vereinigte dieselben unter Schonung des Peritoneums fest durch Catgutnähte. Die Haut wurde alsdann genäht, und unter antiseptischer Behandlung erfolgte binnen 3 Wochen die Heilung. Indessen trat schon nach $^1/_2$ Jahr ein Recidiv des Bruches mit Einklemmung desselben ein, worauf die Operation mit dem Erfolge wiederholt wurde, dass nach einem Jahre, während dessen Pat. ein Bruchband trug, der Leistenring noch fest verschlossen war. Steele's Pat. war ein 8jähriger Knabe mit grossem angeborenem Leistenbruch. Er war der erste, welcher die antiseptische Wundbehandlung für die Radicalheilung der Hernien nutzbar zu machen suchte. Doch hatte vor ihm Gross***), welcher mit Silberdraht nähte, bereits in den Jahren 1858 und 1861 je einen guten Erfolg mit derselben Operationsmethode.

Die Unterbindung des Bruchsackhalses mit und ohne Exstirpation des Bruchsackes hat Schmucker, Langenbeck dem Ohm und anderen eine Anzahl dauernder Heilungen ergeben. Ein von Nussbaum†) operirter Pat. zeigte trotz grösserer Anstrengungen nach einem Jahre keine Neigung zu einem Recidiv. Joseph Bell††), welcher bei Gelegenheit von Herniotomien zweimal den Bruchsack unterband, constatirte in einem Falle das Andauern der Heilung nach mehreren Monaten. Auch in Annandale's†††) Fällen bestand die Heilung einmal nach 4, einmal nach »mehreren« Monaten noch fort. Länger fortgesetzte Beobachtungen liegen aus der neueren Zeit bisher nicht vor.

Czerny§) und Risel§§) halten es nun für essentiell, mit der Unterbindung oder Naht des Bruchsackhalses die Verengerung der

---

*) Ueber Radicaloperationen der Hernien. Aerztliches Correspondenzblatt, Organ des Vereins deutscher Aerzte in Prag, 1875. März. No. 25.

**) Charles Steele, On operations for the radical cure of hernia. The Brit. med. Journal 1874. Nov. 7.

***) Gross, System of Surgery. S. Centralblatt für Chirurgie 1874. p. 603.

†) S. Aerztliches Intelligenzblatt 1876. No. 8 und »Ueber den Shok grosser Verletzungen« München, 1877.

††) Jos. Bell, A contribution to the statistics of the operation for strangulated hernia etc. Edinb. med. Journal, Aug. 1869. u. Januar 1877. p. 638.

†††) S. Edinb. med. Journal 1876. Vol. I. p. 1087.

§) Studien zur Radicalbehandlung der Hernien. Wiener med. Wochenschrift 1877. No. 21—24.

§§) Deutsche med. Wochenschrift 1877. No. 38 u. 39.

Bruchpforte durch die Naht der fibrösen Pfeiler zu verbinden. Ich kann nicht leugnen, dass ich an der Festigkeit einer primären Verwachsung der dünnen Aponeurosen erhebliche Zweifel hege, welche auch durch Steele's Beobachtung gestützt werden. Ist ein recidiver Bruch erst bis in die Gegend des äusseren Leistenringes gelangt, so ist es mir schwer zu denken, dass die Narbe seiner etwa verklebten Schenkel denselben noch lange aufhalten sollte. Zwar macht Risel darauf aufmerksam, dass ja auch Sehnen nach der Durchtrennung wieder so fest verwachsen, dass sie dem fortgesetzten Zuge der Muskeln widerstehen. Indessen ist dieser Vergleich doch nicht ganz stichhaltig. Zunächst ist der Heilungsmodus von durchschnittenen Aponeurosen meines Wissens noch nicht so weit studirt, dass man ihn ohne Weiteres mit dem bei durchschnittenen Sehnen in Parallele bringen könnte. Wird die Verbindung durch Aponeurosengewebe oder durch einfaches Narbenbindegewebe hergestellt? Nur in ersterem Falle hätte Risel Recht. Zudem ist die Zwischenmasse, welche durchschnittene Sehnen verbindet, in der ersten Zeit so nachgiebig, dass bekanntlich der Erfolg der Tenotomie wesentlich von ihrer Dehnung abhängig gedacht wird. Da aber die Bauchmuskulatur sowohl wie die Bewegungen der unteren Extremität immerhin einigen Einfluss auf die Weite der Bruchpforte haben, so würde es an Factoren, welche eine Dehnung veranlassen könnten, nicht ganz fehlen. Kurz wir stehen hier vor noch offenen Fragen, deren Lösung zum Theil vielleicht auch durch Thierexperimente versucht werden könnte. Dass aber die Beschaffenheit des Nähmaterials auf die Festigkeit des Verschlusses keinen Einfluss haben kann, darin möchte ich Risel Czerny gegenüber beistimmen. Werden eingeheilte Seide- oder Drahtsuturen einer Zerrung oder Spannung ausgesetzt, so werden sie vermuthlich nicht Widerstand leisten, sondern in die Gewebe, die sie zusammenhalten sollten, einschneiden. Auch die vorliegenden Erfahrungen beweisen noch nichts für die Naht der Pfeiler des Leistenringes. Bei der subcutanen Naht, welche Erfolge aufzuweisen hat, wird natürlich auch der Bruchsack zur Verklebung gebracht. Steele aber, welcher den Verschluss allein durch Naht des Bruchringes anstrebte, erlebte nach $^1/_2$ Jahre ein Recidiv. Meine drei letzten Operationen haben mir den Gedanken nahe gelegt, dass es vielleicht in den meisten Fällen zweckmässiger sein möchte, den Bruchcanal auf dem Wege der Eiterung zum Verschluss zu bringen und ihn auf diese Weise mit einer langen, festen Narbenmasse auszufüllen. Die Behandlung des Bruchsackes wird dabei immer noch eine verschiedene sein können. Operirt man bei Gelegenheit von Einklemmungen, so wird man es häufig mit frisch entstandenen Brüchen und wenig adhärentem Bruchsack zu thun haben. In solchen Fällen gelingt es gewiss nicht selten, den Bruchsack so stark anzuziehen und so hoch oben zu unterbinden, dass die Ligatur von selbst so ziemlich in das Niveau des innern Bruchringes fällt und ein in den Bruchcanal hineinragender trichterförmiger Fortsatz des Bauchfells, der von vorn herein die Disposition zu einem Recidive mit

sich bringt, nicht entsteht. Man braucht dann nicht, wie Risel, den Bruchcanal so weit zu spalten, dass die Umschnürung dicht am innern Bruchring gemacht werden kann, oder mit Annandale sich von der oberen Seite des Poupart'schen Bandes einen Weg zur Abdominalöffnung des Leistencanals zu bahnen. Bei derartigen Brüchen würde ich den Bruchsackhals so central wie möglich unterbinden, den Bruchsack abschneiden und in den Bruchcanal ein allmälig zu verkürzendes Drainrohr einlegen. Die Hautwunde kann natürlich bis auf die Drainagestelle genäht werden. Das bei der Section meines 3. Operirten, dessen Wunde, damals noch gegen meinen Wunsch, längere Zeit geeitert hatte, constatirte vorzügliche Resultat, die völlige Verödung des Bruchcanals, beweist die Berechtigung dieses Vorschlags.

Bei verwachsenem Bruchsack und adhärentem Bruchsackhals würde dagegen eines der in den 3 letzten Fällen befolgten Verfahren in Anwendung kommen müssen, nämlich entweder einfach den Bruchsack zu spalten und in den Bruchsackhals ein Drainrohr zu legen, oder sogar einen Theil des Bruchsackes lippenförmig mit der Haut zu vereinigen und nun ein Drain einzulegen. Die Verwachsung des Bruchsackhalses mit den Wandungen des Bruchcanals wird dabei noch inniger werden und mit der Verödung des ersteren auch das Lumen des letzteren verschwunden sein. Die Heilungsdauer wird kaum eine grössere, der Verschluss durch die feste, breit bis auf die Oberfläche der Haut reichende Narbenmasse offenbar ein viel soliderer werden. Dass nach ausgedehnter Lösung und Reposition adhärenter Darmschlingen die Gefahr des Recidives durch neue Verwachsungen im Abdomen noch geringer wird, ist wohl selbstverständlich. Die Lebensgefahr scheint durch den offenen Zugang zur Bauchhöhle bei strenger antiseptischer Behandlung nicht vermehrt zu werden. Es ist wohl nicht unwahrscheinlich, dass die Fälle von unbeabsichtigter Radicalheilung nach Herniotomien, von welchen auch Risel ein schönes Beispiel anführt, zum Theil auf diese Weise zu Stande gekommen sind.

Aeltere Netzbrüche werden wohl am besten ligirt und abgetragen. Der Stiel kann eventuell in den Bruchcanal eingenäht und mit zur Ausfüllung desselben verwandt werden.

Gewiss werden die nächsten Jahre weitere Erfahrungen über Radicaloperationen von Brüchen in so grosser Zahl bringen, dass bald die zahlreichen, jetzt noch bestehenden Zweifel über die beste Methode und über die zu erwartenden Erfolge schwinden werden. Es wird sich empfehlen, besonders die Herniotomien zu Studien in dieser Richtung zu benutzen. Ferner sind wir gewiss berechtigt, irreponible und durch Bruchbänder nicht zurückzuhaltende Brüche einer operativen Behandlung zu unterwerfen. Die Operation von reponibeln Hernien, deren Retention durch Bruchbänder noch möglich ist, kann man, meiner Ansicht nach, ganz abgesehen von der immerhin vorhandenen Gefahr, nur widerrathen, so lange auch operirte Bruchkranke vom Tragen eines Bruchbandes nicht mit Sicherheit dispensirt werden können.

III. Die complicirten Fracturen

vom October 1875 bis October 1877.

Von

Dr. H. Wildt,

Assistenzarzt.

Auf fast keinem Gebiete der Chirurgie zeigt sich so offenbar, welchen eminenten Fortschritt dieselbe durch die Einführung der antiseptischen Verbandmethode gemacht hat, wie auf dem der complicirten Fracturen. Nach den Untersuchungen von Volkmann und Fränckel stellte sich bei 885 complicirten Unterschenkelfracturen, die in Deutschland und England nach den verschiedensten, aber immer nicht antiseptischen Methoden behandelt worden waren, die Mortalität auf $38^1/_2$ %. Die Heilung einer complicirten Fractur zog sich bei nicht antiseptischer Behandlung in den günstigen Fällen in der Regel sehr lange Zeit hin und wurde durch Nekrosen der fracturirten Knochen, phlegmonöse Entzündung der Weichtheile und das ganze Contingent der accidentellen Wundkrankheiten in Frage gestellt. Welchen Umschwung die antiseptische Verbandmethode hierin zu Stande gebracht hat, zeigt am deutlichsten die glänzende vor Kurzem veröffentlichte Statistik Volkmann's, der mit Hülfe derselben 75 complicirte Fracturen der grösseren Röhrenknochen hintereinander zur Heilung gebracht hat. Auf Veranlassung des Herrn Dr. M. Schede stelle ich in dem Folgenden die Resultate zusammen, die in der Zeit vom October 1875 bis October 1877 auf seiner Abtheilung bei der Behandlung der complicirten Fracturen der grossen Röhrenknochen erzielt worden sind, und welche sich den von Volkmann berichteten ziemlich ebenbürtig zur Seite stellen können.

I. Innerhalb der ersten 24 Stunden in die Behandlung getretene complicirte Fracturen (21 Fälle).

No. 1. Rec. 21. Mai 1876. 2 Stunden nach der Verletzung.	Friedrich Maire, 29 Jahr, aus Berlin. Offener Bruch des rechten Oberarms.	Querbruch dicht über dem Ellenbogengelenk durch Sturz vom Omnibus. Kleine, mässig blutende, gequetschte Wunde oberhalb des Olecranon. Befestigung auf Watson'scher Schiene.	29. Mai. Wunde unter feuchtem Schorfe geheilt. Geschlossener Gypsverband, in rechtwinkliger Stellung. 19. Juni. Gypsverband entfernt. Fractur consolidirt. Keine Nekrosen.	4. Juli geheilt entlassen; Beweglichkeit im Ellenbogengelenk normal.
No. 2. Rec. 4. September 1877. 1 Stunde nach der Verletzung.	August Grenz, 30 Jahr, aus Berlin. Offener Bruch des rechten Oberarms.	Offener Querbruch des Humerus in der Mitte durch Sturz vom Gerüst; unteres Fragment spiesst aus der 3 Ctm. langen, an der Innenseite befindlichen Wunde hervor. Ausserdem subcutaner Querbruch beider Vorderarmknochen rechterseits in der Mitte. Befestigung auf Supinations-Schiene.	5. September. Wegen der Unruhe des Pat. gefensterter Gypsverband. Typische Heilung unter feuchtem Schorfe. 4. October. Gypsverband entfernt, Wunde verheilt. Consolidation noch mangelhaft. 18. October. Consolidation vollendet. Keine Nekrose.	Ende October geheilt entlassen.
No. 3. Rec. 5. October 1875, unmittelbar nach der Verletzung.	Paul Wichert, 24 Jahr, aus Berlin. Offener Bruch des rechten Vorderarms und der rechten Handwurzelknochen.	Zerquetschung der rechten Hand zwischen zwei Walzen, vola manus in Gestalt eines Lappens abgerissen, dessen Spitze am Handgelenk, dessen Basis in der Gegend der articul. metacarpo-phalang. liegt. Mehrere Phalangen und ossa metacarpi gebrochen. Bruch der process. styl. ulnae. Beugesehnen blossliegend, Eröffnung des Handgelenks. Versuch einer conservativen Behandlung, Salicylwatteverband.	Bei hohen Temperaturen (bis 40,4) tritt Gangrän der Hand ein. 9. October. Amputatio antibrachii zwischen mittlerem und unterem Drittel. Typischer Lister. Allmäliges Sinken des Fiebers, welches seit dem 17. ganz verschwunden. Aseptischer Verlauf. Prima intentio bis auf die Wundwinkel. Keine Nekrose der Sägefläche.	6. Nov. geheilt entlassen.

No. 4. Rec. 18. Mai 1876. 2 Stunden nach der Verletzung	Carl Heinrich Kremkau, 29 Jahr, aus Berlin. Offener Bruch des linken Vorderarms.	Kreissägenverletzung. Splitterung der Ulna, Durchschneidung der art. und des nervus ulnaris. Fingerlange Quetschwunde auf der Streckseite des Vorderarms. Entfernung mehrerer primärer Splitter; Abtragung heraushängender Muskelfetzen. Unterbindung der arteria ulnaris.	Typischer reactions-, und fieberloser Verlauf. Keine Nekrosen.	29. Mai. Auf eigenen Wunsch entlassen; ambulatorisch weiter behandelt. Consolidation nach 4 Wochen. Function der Muskeln und der Nerven intact.
No. 5. Rec. 19. Mai 1876. 4 Stunden nach der Verletzung	A. Neumann, 23 Jahr, aus Berlin. Offener Bruch des linken Vorderarms.	Querbruch des Radius und starke Splitterung der Ulna in der Mitte des Vorderarms durch Sturz vom Gerüst; grosse, stark gequetschte Weichtheilwunde auf der Streckseite, starke Dislocation der Fragmente, beträchtliche Blutung. Ausserdem subcutane Fractur des linken Oberschenkels und subcutaner Querbruch der linken Patella.	Oberflächliche Gangrän der Wundränder. Bis zur Reinigung der Wunde Schwärzung des Protectiv; im übrigen reactionsloser Verlauf. Einzelne kleine Knochensplitter in den ersten Tagen entfernt. 2. August. Wunde verheilt, Fractur consolidirt. Pro- und Supination normal; Bewegungen im Ellenbogen- und in den Fingergelenken etwas behindert. 18. September. Passive Bewegungen des Ellenbogengelenks und der Fingergelenke in der Narkose. Später normale Beweglichkeit. Keine Nekrosen.	22. Oct. Mit vollkommen normaler Beweglichkeit entlassen. Cf. Schede, Zur Behandlung der Querbrüche der Patella etc. Centralblatt für Chirurgie, 1877. No. 42.
No. 6. Rec. 17. August 1876, 12 Stunden nach der Verletzung.	Carl Opitz, 25 Jahr, aus Berlin. Offener Bruch der linken Ulna.	Querbruch der Ulna im mittleren Drittel mit Durchbohrung der Haut durch Sturz vom Fahrstuhl. Complicirte Luxation des Radiuskopfes nach innen. Starke Quetschung der Weichtheile. 10 Gefässe unterbunden.	Theilweise Gangrän der Wundränder, sonst typischer Verlauf. Grosse Schwierigkeit, das luxirte Radiusköpfchen reponirt zu erhalten. 2. October. Resection desselben. Gefensterter Gypsverband in leichter Beugestellung bei völliger Supination. 18. Octbr. Gypsverband entfernt. 7. November. Wunden vernarbt, Consolidation vollendet. Keine Nekrosen.	11. Febr. Pat. entlassen. Beugung im Ellenbogengelenk bis zum rechten Winkel, Streckung bis 130° möglich. Pronation und Supination normal.

No. 7. Rec. 24. März 1877, 6—7 Stunden nach der Verletzung	Albert Lusard, 27 Jahr, aus Berlin. Offener Splitterbruch des rechten Vorderarms.	Rechte Ulna durch Säbelhieb quer durchschlagen und stark gesplittert, $^3/_4$ Zoll über der Gelenklinie. Gelenk intact. Starke Blutung. Unterbindung mehrerer Arterien.	Typische Heilung unter feuchtem Schorf. 7. April. Hautwunde verheilt. 14. April. Fractur consolidirt. Keine Nekrosen.	22. April. Mit normaler Function entlassen.
No. 8. Rec. 3. August 1876, 6 Stunden nach der Verletzung.	Heinrich Frohnert, 23 Jahr, aus Berlin. Durchstechungsfractur des rechten Oberschenkels.	Schrägbruch des rechten Oberschenkels etwa in der Mitte durch das Schwungrad einer Dampfmaschine. Kleine Wunde, starke Blutung. Ausserdem subcutaner Querbruch im unteren Drittel des linken Oberschenkels. Erweiterung der Wunde, Desinfection. Gewichtsextension mit Volkmann'schem Schlittenapparat und Heftpflaster.	Typische Heilung unter feuchtem Schorf. 30. August. Wunde verheilt. 5. September. Beide Fracturen consolidirt. Keine Nekrosen.	1. Oct. Pat. geht ohne Krücken und Stock; keine Verkürzung.
No. 9. Rec. 4. August 1877. 4 Stunden nach der Verletzung.	Louise Biegsch, 64 Jahr, aus Berlin. Offener Querbruch des rechten Oberschenkels.	Querbruch durch Ueberfahren, unmittelbar über der unteren Epiphyse des Oberschenkels; oberes Fragment nach innen, unteres durch den Zug der Gastrocnemii nach hinten dislocirt, seine obere Fläche deutlich in der Kniekehle zu palpiren. Erbsengrosse, auf die Fracturstelle führende Wunde an der Innenseite; sehr beträchtliche Blutung. Extensionsverband mit Heftpflasterstreifen und Volkmann'schem Schlittenapparat.	11. August. Wunde geschlossen. Reposition der Fragmente, deren unteres die Neigung hat, fortwährend nach hinten umzukippen, mit dem Flaschenzug. Geschlossener Gypsverband mit halbgebeugtem Knie. 9. September. Derselbe entfernt; Fractur federt noch etwas. Neuer Gypsverband mit gestrecktem Knie. 29. September. Consolidation vollendet. Keine Nekrosen.	Ende Oct. entlassen ohne Verkürzung; Function des Kniegelenks normal.
No. 10. Rec. 10. November 1875. $1^1/_2$ Stunden nach der Verletzung.	Emil Weinhold, 39 Jahr, aus Berlin. Offener Splitter-	Splitterbruch im oberen Theil des mittleren Drittels und Querbruch zwischen mittlerem und unterem Drittel durch Sturz aus der Höhe	Typischer Verlauf. 26. November. Gefensterter Gypsverband. 24. December. Wunde geschlos-	13. Jan. 1877. Pat. mit Gypsverband wegen noch bestehender geringer Beweglichkeit an

	bruch des rechten Unterschenkels.	von zwei Stockwerken. Kleine, stark gequetschte Wunde über der oberen Fracturstelle. Starke Blutung, starke Quetschung des ganzen Unterschenkels.	sen, Consolidation noch nicht ganz vollendet. Keine Nekrosen.	der Fracturstelle entlassen. Später geheilt, ohne Verkürzung, wieder vorgestellt.
No. 11. Rec. 13. Februar 1876. 6—8 Stunden nach der Verletzung.	Marie Lehmann, 27 Jahr, aus Lichtenberg. Offener Bruch des rechten Unterschenkels.	Querbruch in der Mitte der Tibia durch Hufschlag. Starke Verschiebung der Knochenfragmente, stark gequetschte, $1^1/_2$ Zoll lange Lappenwunde an der Innenseite. Graviditas.	Heilung unter dem feuchten Schorf nicht gelungen, wegen Gangrän einer Partie der gequetschten Haut. Fieberloser Verlauf. 17. März. Gefensterter Gypsverband. 5. April. Geburt eines lebenden Knaben. 19. April. 4 kleine Sequester stossen sich aus.	22. April. Mit Gypsverband und noch oberflächlich granulirender Wunde entlassen; ambulatorisch weiter behandelt. Kurz darauf Wunde geheilt. Fractur ohne Verkürzung consolidirt.
No. 12. Rec. 12. April 1876. 9—12 Stunden nach der Verletzung.	Charlotte Kalet, 63 Jahr, aus Berlin. Offener Bruch des linken Unterschenkels.	Fractur beider Knöchel durch directe Gewalt; drei Ctm. lange, horizontale Wunde auf dem äusseren Knöchel, Eröffnung des Gelenks. Typische Desinfection, gefensterter Gypsverband.	4. Mai. Gypsverband entfernt. Kleiner Hautabscess über der Fracturstelle der Tibia. 26. Mai. Wunden verheilt, Fracturen consolidirt. Bewegungen im Fussgelenk nicht ganz frei. Keine Nekrosen.	15. Juli. Entlassen mit nicht ganz beweglichem Fussgelenk. Pat. weigert sich, die passiven Bewegungen weiter machen zu lassen.
No. 13. Rec. 3. Juni 1876. 1 Stunde nach der Verletzung.	Albert Junker, 30 Jahr, aus Berlin. Offener Bruch des rechten Unterschenkels.	Querbruch der Tibia durch Hufschlag im mittleren Drittel; äussere Wunde 1 Zoll lang, glattrandig. Geringe Blutung.	Typische, afebrile Heilung unter feuchtem Blutgerinnselschorf. Keine Nekrosen. 20. Juni. Geschlossener Gypsverband.	1. August geheilt entlassen; keine Verkürzung.
No. 14. Rec. 30. Juni 1876. 1 Stunde nach der Verletzung	Ernst Wolf, 43 Jahr, aus Berlin. Offener Bruch des rechten Unterschenkels.	Ueberfahrung mit schwerbeladenem Wagen. Bruch beider Malleolen, Eröffnung des Gelenkes. Abreissung der Haut vom oberen Drittel der Tibia bis zur planta pedis mit weiter Taschenbildung, sehr starke Quetschung der Weichtheile. Ausgiebige Desinfection, auch des Gelenkes, zahlreiche Gegenincisionen, Drainagen.	Gangrän der Weichtheile des Unterschenkels. 3. Juli. Amputatio transcondylica femoris. Typische Heilung per primam intentionem. Keine Nekrosen.	9. August. Amputationswunde verheilt.

No. 15. Rec. 15. Juli 1876. Mehr als 12 Stunden nach der Verletzung.	August Keiler, 23 Jahr, aus Berlin. Offener Bruch beider Knöchel des rechten Fusses mit Luxation und Eröffnung des Fussgelenks.	Fall beim Turnen; Bruch beider Knöchel; auf der Innenseite $2^1/_2$ Zoll grosse, in das Gelenk dringende Weichtheilwunde. Gelenkende der Tibia steht weit aus der Wunde hervor. Ausgiebige Desinfection auch des Gelenks.	24. Juli. Gefensterter Gypsverband. 2. August. Zersetzung der Secrete, diphtheritischer Zerfall der Granulationen. 3. Aug. Wunde wieder aseptisch. 11. Aug. Wunde granulirt gut. 29. Aug. Wunde vernarbt. 1. September. Consolidation der Fractur. Beweglichkeit im Fussgelenk sehr herabgesetzt. Keine Nekrosen.	Das Fussgelenk wurde allmälig wieder ziemlich gut beweglich.
No. 16. Rec. 29. Juli 1876. 2 Stunden nach der Verletzung.	Ernst Habrecht, 10 Jahr, aus Berlin. Offener Bruch des rechten Unterschenkels.	Ueberfahrung. Tibia und Fibula in der Mitte quer fracturirt; gequetschte, 1 Zoll lange Wunde. 4 Zoll lange, gerissene Hautwunde an der Innenseite des rechten Kniegelenks; starke Quetschung der Weichtheile. Subcutane Fractur des linken Oberschenkels zwischen oberem und mittlerem Drittel.	Ausgedehnte Gangrän der gequetschten Stelle in der Kniekehle. 30. August. Nachdem die gangränösen Partien der Wunde abgestossen sind und Alles gut granulirt, Angina (ohne diphtheritische Beläge), mit hohem Fieber. 3. September. Granulationen glasig verquollen, einzelne Stellen zeigen diphtheritischen Belag. Unterschenkel ödematös. 4. September. Die Beläge haben an Umfang und Zahl zugenommen; ausgenagte und unterminirte Ränder (ulceröse Form des Hospitalbrandes). Keine Zersetzung, kein Schmerz. 8.—10. September. Erysipel. Erst am 21. September wieder gute Granulationen. 4. November. Fractur consolidirt; es bestehen noch grössere, schwer heilende Granulationsflächen an der Bruchstelle und in der Kniekehle. Transplantation von Hautstücken.	2. Febr. 1877. Zwei grosse Sequester stossen sich ab. Nekrosen durch den Hospitalbrand und die Aetzungen (ferrum candens) veranlasst, da vorher der Knochen überall granulirte. 4. März geheilt, mit guter Beweglichkeit in allen Gelenken, ohne Verkürzung, entlassen.
No. 17. Rec. 27. December 1876. 12	Johann Johl, 49 Jahr, aus Berlin.	Splitterbruch der Tibia zwischen mittlerem und unterem Drittel durch	Heilung unter feuchtem Blutgerinnselschorf.	31. März geheilt entlassen, ohne Verkürzung

Stunden nach der Verletzung.	Offener Splitterbruch des linken Unterschenkels.	directe Gewalt. 2 kleine Wunden an der Innenseite, mässige Quetschung der Weichtheile.	15. Januar. Gefensterter Gypsverband. Consolidation etwas verzögert. 22. Februar. Einstechen von langen Lanzennadeln in die weiche Callusmasse. Nach 8 Tagen völlige Consolidation. Keine Nekrosen.	
No. 18. Rec. 4. Juni 1877. 6 Stunden nach der Verletzung	August Werning, 14 Jahr, aus Berlin. Offener Bruch des rechten Unterschenkels.	Ueberfahrung; 18 Ctm. lange, taschenförmige Ablösung der Haut längs der vorderen Tibiakante, starke Quetschung der Weichtheile. Querbruch der Tibia in der Mitte. Starke Quetschung des rechten Knie- u. des linken Fussgelenks, mit beträchtlichem Erguss in die Gelenkhöhlen.	Aseptischer, fieberloser Verlauf, trotzdem die Ränder der Hautwunde in einer Ausdehnung von etwa 1 Ctm. sich gangränös abstossen. Keine Nekrosen. 1. Juli. Consolidation vollendet. 20. Juli. Alles vernarbt.	23. Juli geheilt entlassen, ohne Verkürzung.
No. 19. Rec. 22. Juni 1877. 1 Stunde nach der Verletzung	Hermann Albrecht, 16 Jahr, aus Friedrichsberg. Offener Bruch des linken Unterschenkels.	Splitterung beider Unterschenkelknochen durch Sturz vom Gerüst, im unteren Drittel. 4 Ctm. lange, scharfgeränderte Wunde an der Innenseite. Starke Dislocation der Fragmente der Tibia, sehr erschwerte Reposition. Debridement der Wunde.	Typischer, wesentlich fieberloser Wundverlauf. 7. Juli. Gefensterter Gypsverband. 3. September. Gypsverband entfernt; Wunde bis auf eine kleine granulirende Stelle vernarbt. 25. Septbr. Feste Consolidation. Keine Nekrosen.	20. Oct. Alles vernarbt, keine Verkürzung der Extremität.
No. 20. Rec. 14. Juli 1877. 12 Stunden nach der Verletzung.	August Haude, $7^3/_4$ Jahr, aus Berlin. Offener Splitterbruch des rechten Unterschenkels.	Ausgedehnte Splitterung der Tibia zwischen mittlerem und unterem Drittel durch Ueberfahren; 2 kleine Wunden an der Innenseite des Unterschenkels, ziemlich bedeutende Blutung.	Typische Heilung, unter feuchtem Schorf. 25. Juli. Wunde verheilt. Geschlossener Gypsverband. Keine Nekrosen.	24. August geheilt entlassen. Verkürzung $^3/_4$ Ctm.
No. 21. Rec 9. October 1877. $1^1/_2$ Stunden nach der Verletzung.	Friedrich Volge, 26 Jahr, aus Berlin. Offener Splitterbruch des rechten Unterschenkels.	Ausgedehnter Splitterbruch beider Unterschenkelknochen zwischen mittlerem und unterem Drittel durch Fall auf eine Steinplatte. 4 Ctm. lange Weichtheilwunde auf der Vorderseite; sehr starke Blutung. Debridement der Wunde.	Typische Heilung unter feuchtem Schorf; Anfang November besteht nur noch eine kleine oberflächlich granulirende Stelle. Consolidation sehr weit vorgeschritten. Keine Nekrosen.	

II. Am 2. Tage nach der Verletzung oder später aufgenommene complicirte Fracturen (7 Fälle).

No. 22. Rec. 19. August 1876. 9 Tage nach der Verletzung.	Gustav Schulze, 22 Jahr, aus Friedrichsberg. Offener Bruch des rechten Vorderarms und der rechten Handwurzelknochen.	Bruch des unteren Endes der Ulna, Zerquetschung der Handwurzelknochen, Eröffnung des Handgelenks durch Ueberfahren. Grosse Lappenwunde der Weichtheile. Bei der Aufnahme Jauchung der Weichtheile und des Gelenks, Exfoliation des Os naviculare. Schwierigkeit den Mund zu öffnen, Schlingbeschwerden. Incisionen, Drainagen, sorgfältige Desinfection, Lister.	23. August. Klonische Krämpfe im rechten Arm. Kieferklemme, Schlingbeschwerden, Krämpfe im Arm nehmen zu, bis 27. August plötzlicher Opisthotonus. Amputatio antibrachii im oberen Drittel. Die tetanischen Krämpfe traten bald von Neuem auf.	28. August, exitus letalis. Section nicht gestattet.
No. 23. Rec. 16. März 1877. 9 Tage nach der Verletzung	Friedrich Schreyer, 40 Jahr, aus Berlin. Offener Bruch des rechten Vorderarms	Maschinenverletzung. Querbruch der Ulna dicht über dem Handgelenk. Jauchende, stark klaffende Weichtheilwunden an der ulnaren und dorsalen Seite. Vereiterung des Handgelenks. Eiterung in den Sehnenscheiden und im intermuskulären Zellgewebe bis zum Ellenbogen. Hohes Fieber. Versuch der conservativen Behandlung; vielfache Incisionen, Drainagen. Nasser Salicylverband mit permanenter Berieselung.	Wunden fingen an sich zu reinigen, da 28. März starke arterielle Blutung aus der Art. brachialis in der Ellenbeuge. — Unterbindung der Art. brachialis in der Mitte des Oberarms. 29. März. Gangrän der Hand und einzelner Partien des Vorderarms. Amputatio humeri im mittleren Drittel. Wundverlauf nicht aseptisch, aber im wesentlichen fieberfrei; starke Eiterung der Amputationswunde in Folge eines in die Tiefe gerutschten Drains. Kleine Stumpfnekrose.	10. Juni geheilt entlassen.
No. 24. Rec. 12. April 1876. Mehr als 24 Stunden nach der Verletzung.	Johann Eitner, 40 Jahr, aus Berlin. Offener Splitterbruch des rechten Unterschenkels.	Ausgedehnter, schusswundenähnlicher Splitterbruch dicht über dem Fussgelenk durch Sturz vom Gerüst und Auffallen eines Kalkkastens; kleine Hautwunde an der Innenseite in der Ausdehnung eines Markstücks. Starke Reaction um die Bruchstelle, 39,0 bei der Aufnahme.	17. April. Gypsverband, der nicht ertragen wurde, entfernt. Starke aseptische Eiterung der Bruchspalte, Ausstossung zahlreicher nekrotischer Knochensplitter. 6. Juni. Entfernung von 9 Sequestern. 2. Juli. Entfernung von weiteren	1. Juli. Die letzte Fistel vernarbt. Verkürzung der Extremität um $2^1/_2$ Ctm. Das Fussgelenk ist später völlig ankylosirt.

		Primäre Entfernung mehrerer loser Knochenfragmente; gefensterter Gypsverband.	9 Sequestern, darunter eines grossen, die Hälfte der Gelenkfläche der Tibia repräsentirenden. Die Consolidation verzögerte sich. 3. October. Exasperation der Fragmente, Gypsverband. 16. Novbr. Weichtheilwunde völlig vernarbt, Consolidation ausgeblieben. Daher Verkürzung der ohne Dislocation geheilten Fibula um 1 Zoll, treppenförmige Anfrischung der Fracturenden der Tibia, Silberdrahtnähte. 6. Januar 1877. Silberdrähte entfernt, gefensterter Gypsverband. 16. Februar. Nach der Abnahme des Gypsverbandes Consolidation noch immer mangelhaft. Einstechen von 34 Insectennadeln in die Pseudarthrose, die 8 Tage liegen bleiben. 9. April. Völlige Consolidation, Bewegungen im Fussgelenk frei; es bestehen noch 2 Fisteln. 28. April. Die letzten Sequester entfernt.	
No. 25. Rec. 1. October 1876. 16 Tage nach der Verletzung	Ludwig Kautz, 50 Jahr, aus Berlin. Offener Bruch des rechten Unterschenkels.	Splitterbruch im mittleren Drittel durch Auffallen eines Balkens. Sehr kleine Wunde, aber starke Quetschung der Weichtheile, die zu beschränkter Hautgangrän führt. Bisher mit einfachem Deckverband behandelt. Starke Eiterung in der Umgebung des Bruchs, vielfache Senkungen zwischen die Muskulatur des Unterschenkels. Incisionen, sorgfältige Desinfection, Drainagen.	Bei ziemlich normalen Temperaturen allmälige Abnahme der anfangs starken Eiterung. 17. Oct. Frost, 40,5, Erysipel, das bis zum 25. abwärts bis zu den Zehen und aufwärts bis zur Hüfte wandert. Unter dem Einfluss desselben seit dem 20. bedeutender Erguss ins Kniegelenk mit heftigen Schmerzen. Kapsel am 23. prall gespannt; am 24. spontane Abnahme des Ergusses, so dass die beabsichtigte Punction leider unterbleibt.	Sectionsbefund: Kniegelenk und Fussgelenk des amputirten Beines voll Eiter. Markhöhle an der Bruchstelle geschlossen, Bruchenden von festen Narbenmassen bedeckt, Mark gesund. In der Umgebung zeigen sämmtliche, noch eiternde Gänge feste schwartige Wandungen. Nir-

			Trotz Abblassens des Erysipels seit dem 25. bleibt unter rascher Resorption des Ergusses im Knie die Temperatur dauernd hoch. Bildung neuer Eitertaschen und Gänge, die am 9. Nov. gespalten werden. Wundsecrete reichlich, aber niemals Verfärbung des Protectiv. 18. Nov. Croupöser Belag der Wunden, der bis zum 20. zunimmt. Umgebung geröthet, Blasen mit gelatinösem Inhalt. Aetzung mit argent. nitric. 21. Nov. Wunden mit geronnenem Serum ausgefüllt, 40,1. Verband mit Solut. plumbi nitrici 1:3. Neue Aetzungen am 24. und 29. mit Plumbum nitricum und Chlorzink (1:8). Am 1. Dec. Evidement und ferrum candens. Trotzdem dauern hohe Temperaturen, trockene Zunge etc. fort. 5. Dec. Amputatio femoris transcondylica. 6. Dec. Marantische Thrombose der Vena saphena u. cruralis sin., Ascites. 7. Dec. Tod.	gends diffuse Eiterung oder Entzündung, Venen gesund. Am Stumpf die Venen mit gesunden, festen Thromben geschlossen. Secundäre Vereiterung des linken Schultergelenks, beider Schleimbeutel unter den Mm. deltoides und eines Fingergelenks. Parenchymatöse Nephritis und Hepatitis, Milzschwellung. Keine Infarcte.
No. 26. Rec. 24. Februar 1877. Etwa 24 Stunden nach der Verletzung.	Johann Wolf, 53 Jahr, aus Schönwalde. Offener Bruch des linken Unterschenkels.	Schiefbruch beider Unterschenkelknochen durch directe Gewalt. Prominenz des oberen Tibiafragmentes aus der 2 Zoll langen Hautwunde auf der Innenseite; äusserste Valgusstellung des Fusses, unteres spitzes Fibulaende neben der Arter. tibial. postica. Sehr hochgradige Muskelspannung. Starke Reaction um die Wunde. Resection der spitzen Fragmentenden.	Oberflächliche Gangrän der Wundränder; aseptischer, im wesentlichen fieberloser Verlauf, mässige Eiterung der Bruchspalte. 23. April. Extraction von 4 grösseren und mehreren kleineren Sequestern. Gefensterter Gypsverband. 13. Mai. / 15. Mai. / 17. Mai. Typische Intermittensanfälle, Milztumor; sofort coupirt durch Chinin. Aussehen der Wunde währenddem unverändert.	18. Juli. Letzte Fistel verheilt, Consolidation vollendet.

			12. Juni. Gypsverband entfernt, Consolidation ziemlich vollendet. Ende Juni noch mehrere kleine Sequester ausgestossen.	
No. 27. Rec. 14. April 1877. 6 Wochen nach der Verletzung. Poliklinisch behandelt.	Buchholz, 64 Jahr, aus Erkner. Offener Bruch des linken Unterschenkels.	Querbruch im mittleren Drittel durch Hufschlag; zuerst in einem andern Spital behandelt, das er verliess, weil er auf die vorgeschlagene Amputation nicht eingehen wollte. Oberes Bruchende hat die Weichtheile an der innern Seite perforirt, prominirt $2^1/_2$ Ctm. Sehr grosser Decubitus am Hacken und bis handbreit über denselben; Achillessehne blossliegend, zum Theil nekrotisch. Decubitus am Fussrücken und über der basis ossis metatarsi V. Jauchung der Bruchspalte, Eitersenkung an der Wade, hohes Fieber. Gründliche Desinfection, Drainage, bessere Lagerung.	18. April. Resection eines 3 Ctm. langen Stückes aus der Continuität der Tibia, Knochennaht mit Silberdraht. Fuss an den gesunden Hautstellen an einer mit Collodium befestigten Heftpflasterschlinge aufgehängt (s. Menzel, Centralblatt für Chirurgie 1877, No. 2); ausserdem sehr mühsamer, mehrfach unterbrochener Gypsgitterverband. Heftpflasterschlinge musste die Last des unteren Fragmentes im wesentlichen tragen, da der Hacken und die hintere Seite des Unterschenkels bis über die Bruchstelle hin frei bleiben mussten. — Verband mit Salicyljute (10%) und Salicylwatte (4%).	Sehr bald aseptischer Zustand der Wunde, fieberloser Verlauf. 12. Juni. Silberdrähte nebst 2 kleinen Sägeflächennekrosen entfernt. Ende Juni alles vernarbt, Consolidation vollendet. Verkürzung $2^1/_2$ Ctm.
No. 28. Rec. 3. August 1877. 3 Tage nach der Verletzung	Friedrich Wegener, 55 Jahr, aus Arensfelde. Offener Bruch des rechten Unterschenkels.	Schiefbruch beider Unterschenkelknochen in der Mitte durch Ueberfahren. Etwa markstückgrosse Quetschung auf der Vorderseite. Sehr starke Dislocation der Fragmentenden, grosse Schwierigkeit der Reduction, die nur in der Narkose mit Hülfe des Flaschenzugs möglich. Gefensterter Gypsverband.	Aseptischer Verlauf; starke Eiterung, hochgradige Carboldermatitis. 20. August. Gypsverband entfernt. Volkmann'sche Schiene. Mitte Sept. Eitersenkung nach dem Fusse zu. Incisionen, Drainagen. 17. Oct. Entfernung von 3 corticalen Sequestern. Ende Oct. Wunden bis auf zwei oberflächlich granulirende Stellen verheilt. Consolidation vollendet.	Anfang Nov. Benarbung vollendet. Keine Verkürzung.

Bei der Aufstellung der eben gegebenen Uebersicht sind zunächst alle diejenigen Fälle unberücksichtigt geblieben, wo die ursprüngliche Verletzung eine derartige war, dass die betreffenden Extremitäten primär amputirt resp. exarticulirt werden mussten, nämlich eine grössere Anzahl von Maschinenverletzungen, Eisenbahnüberfahrungen und totalen Zermalmungen ganzer Extremitäten; ferner mehrere Fälle, in denen allerdings auch complicirte Fracturen vorlagen, in denen die Patienten aber, wenige Stunden nach der Aufnahme, der eine an Gehirnblutung in Folge einer Fractur der Basis cranii, die andern an Zerreissung der grossen Unterleibsdrüsen und Blutung in die Bauchhöhle zu Grunde gingen. Beide Reihen von Fällen haben, wie Volkmann in der überzeugendsten Weise auseinandersetzt (Klin. Vorträge 117—118, p. 952 und 953), für die Beurtheilung der Frage nach der Gefährlichkeit und Mortalitätsziffer der complicirten Fracturen gar keine Bedeutung. Die Dignität von Verletzungen der ersten Art richtet sich in der Regel nicht nach dem Zustand der betreffenden Knochen, sondern nach dem der Weichtheile, und bei den letzteren Fällen tritt die complicirte Fractur den anderweitigen schweren Verletzungen gegenüber in den Hintergrund. Für den Verlauf, die Heilungsdauer und vor allen Dingen für die Entscheidung der Frage, welchen Einfluss eine Methode der Behandlung auf den Verlauf der complicirten Brüche hat, können sie gar nicht herangezogen werden; denn die ersteren hören mit dem Eintritt in die Behandlung auf, complicirte Fracturen zu sein und rangiren unter den Amputationen und Exarticulationen, und auch die letzteren kommen als complicirte Fracturen gar nicht zur Beobachtung; dass sie in den betreffenden Fällen den Tod verursachen und deshalb nicht weggelassen werden sollten, wird wohl Niemand behaupten wollen. Dass endlich die Fälle, in denen intermediär resp. secundär amputirt werden musste, in der gegebenen Uebersicht mitgerechnet wurden, bedarf nach den ausführlichen Auseinandersetzungen Billroth's und Volkmann's über diesen Punkt keiner weiteren Erklärung.

Von den 28 Fracturen betrafen:

2	den Oberarm,
7	den Vorderarm,
2	den Oberschenkel,
17	den Unterschenkel,
Sa. 28.	

19, also über zwei Drittel, waren durch directe Gewalt, zum grösseren Theil durch Ueberfahren veranlasst und mit bedeutender Quetschung der Weichtheile, Ablösung der Haut etc. verbunden. 9 verdankten ihre Entstehung indirecter Gewalt. 11 waren zum Theil mit sehr ausgebreiteter Splitterung vergesellschaftet.

Dass das Lebensalter auf den Verlauf der complicirten Brüche ebenso wenig Einfluss bei unseren Patienten, wie bei denen Volkmann's hatte, geht daraus hervor, dass die fünf ältesten über fünf-

zig Jahre alten Patienten, darunter drei zwischen sechzig und siebenzig, ebenso zur Heilung kamen, wie die überwiegende Mehrzahl der jüngeren.

Wohl aber übte einen grossen Einfluss auf den Verlauf die Zeit aus, die zwischen der Verletzung und der Einleitung der antiseptischen Wundbehandlung verflossen war. 21 von den 28 Fracturen wurden in den ersten vierundzwanzig Stunden nach der Verletzung, sämmtlich in einem Zustande aufgenommen, wo noch keine bedeutendere Reaction um die Fraturstelle eingetreten war. Diese 21 Fälle unterscheiden sich so wesentlich von den 7 übrigen, die später, zum Theil erst nach ziemlich langer Zeit in die Behandlung traten, dass ich mich veranlasst sah, beide gesondert zusammenzustellen.

Die 21 ersten Fälle kamen sämmtlich zur Heilung; nur 2 von ihnen mussten wegen eintretender Gangrän intermediär amputirt werden (No. 3 und 14). Die übrigen heilten fast sämmtlich, ohne dass es zu Eiterungen in der Bruchspalte gekommen wäre, unter dem feuchten Blutgerinnselschorf. Nur bei dreien gelang diese typische Heilung nicht, bei No. 11, wo wahrscheinlich unter dem Einfluss der eingetretenen Gangrän der gequetschten Haut das ursprüngliche Coagulum zerfiel, und bei No. 15 und 16, wo der Wundverlauf durch Diphtheritis complicirt wurde (cfr. weiter unten). Bei diesen 21 Fällen kam es nur einmal, in dem Falle Lehmann (No. 11) zur Nekrosenbildung an den Bruchenden, wahrscheinlich auch dies unter dem Einfluss der Gangrän der gequetschten Hautpartie. Die Nekrose, die sich bei dem Patienten Habrecht (No. 16) entwickelte, ist offenbar nur auf den später hinzugekommenen Hospitalbrand resp. auf die vorgenommenen energischen Aetzungen zu schieben, da der Knochen vor diesem Ereigniss überall gut granulirte.

Ganz anders stellen sich diese Verhältnisse dar bei den 7 Fällen, die später als vierundzwanzig Stunden nach der Verletzung, schon mit deutlich ausgesprochener Reaction, mit hohem Fieber etc. in die Behandlung kamen. 2 von diesen 7 Fällen, sehr schwer und äusserst vernachlässigt, endeten letal. Der Fall Schultze (No. 23), eine ausgedehnte Zerquetschung der rechten Hand mit offenem Bruch des unteren Endes der Ulna, Zertrümmerung der Handwurzelknochen und Eröffnung des Handgelenks kam mit verjauchtem Gelenk, weitgehenden Senkungen am Vorderarm und schon deutlich ausgesprochenem Trismus am neunten Tage nach der Verletzung in die Behandlung. Während sich der Zustand der Wunden besserte, traten tetanische Krämpfe hinzu und Patient starb, trotzdem die Amputation des Vorderarms sofort nach dem Ausbruche des Tetanus unternommen wurde, unter fortdauernden tetanischen Krämpfen. — In dem Falle Kautz (No. 25) erfolgte der Tod durch Septikämie; dieselbe ging aber, wie deutlich aus dem Obductionsbefunde erhellt, nicht von der Fracturstelle aus. Die Markhöhle des fracturirten Knochens war geschlossen, das Mark, die Venen um die Bruchstelle gesund, nirgends diffuse Eiterung oder Entzündung; vielmehr scheint

sie sich hier aus dem Erysipel und der Wunddiphtherie, welche sich in diesem Falle einstellten, entwickelt zu haben, worüber weiter unten das Nähere auseinandergesetzt werden soll. — Auch die 5 übrigen Fälle (No. 23, 24, 26, 27, 28) unterscheiden sich in ihrem Verlaufe wesentlich von den ersten 21. Zwar wurden die Secrete, selbst wenn sie bei der Aufnahme stark zersetzt waren, immer bald aseptisch. Aber niemals gelang bei ihnen eine Heilung unter dem feuchten Schorf. Dem Patienten Schreier (No. 23), der am 9. Tage, nachdem er sich durch eine Maschinenverletzung einen offenen Bruch der Ulna zugezogen hatte, mit jauchender, stark klaffender Wunde und weitgehenden Senkungen am Vorderarm aufgenommen wurde, musste, als die Wunde schon anfing, sich zu reinigen, wegen Blutung aus der Arteria brachialis dieselbe am Oberarm unterbunden und als hierauf Gangrän der Hand und des Vorderarms eintrat, der Oberarm amputirt werden. Bei den 4 anderen Fällen kam es zu reichlichen, aber im wesentlichen aseptischen Bruchspalteneiterungen und im Anschlusse hieran zu theilweis sehr ausgedehnten Nekrosenbildungen der Bruchenden, welche die Heilung bedeutend verzögerten, in einem Falle sogar (No. 28) zu einer, wenn auch nicht bedeutenden Eitersenkung nach dem Fusse hin führte. — Grosse Gelenke waren in unseren Fällen 7 Mal, also in einem Viertel derselben geöffnet und zwar:

Handgelenk 2 Mal (No. 3 und 22),
Ellenbogengelenk 1 Mal (No. 6),
Fussgelenk 4 Mal (No. 12, 14, 15, 24).

In beiden Fällen, in denen das Handgelenk eröffnet war, kam es zur Amputation des Vorderarms, aber in beiden trug die Eröffnung des Gelenkes nicht die Schuld daran. Im Fall Wichert (No. 3) wurde sie veranlasst durch die in Folge der schweren Quetschung eintretende Gangrän der Weichtheile der Hand und im Falle Schulze (No. 22) durch den Tetanus.

Im Falle Opitz (No. 6) hatte die Ulna einen offenen Querbruch im mittleren Drittel erlitten und fand sich ausserdem noch eine complicirte Luxation des Capitulum radii nach innen. Ist diese Vereinigung schon bei der analogen, subcutanen Verletzung eine sehr missliche, in dem eben durch den Bruch der Ulna die Stütze für die Retention des luxirten Radius genommen ist, so verdoppelte sich die Schwierigkeit in unserem Falle durch das Hinzukommen der Weichtheilwunde. Da sich alle übrigen Mittel, die Retention des Radiusköpfchens zu erzwingen, als erfolglos erwiesen, wurde es secundär resecirt. Pronation und Supination stellten sich in vollkommen normalen Grenzen wieder her, Beugung und Streckung nur bis zu einem Winkel von 90, resp. 130°.

Das Fussgelenk war 4 Mal eröffnet. In dem Falle Wolf (No. 14) kam es zur Amputation des Oberschenkels; aber auch hier nicht wegen der Gelenkeröffnung, sondern weil die Weichtheile des Unter-

schenkels durch die ursprüngliche Verletzung lebensunfähig geworden waren und gangränescirten. Von den 3 übrigen Patienten, die conservativ behandelt werden konnten, verliess Kalet (No. 12) die Anstalt mit nicht ganz gut beweglichem Gelenk, weil sie die passiven Bewegungen und die Massage nicht ertragen wollte; über das schliessliche Endresultat ist uns nichts bekannt. Die Patienten Keiler (No. 15) und Eitner (No. 24) wurden mit sehr gut beweglichem Fussgelenk entlassen. Ueber das fernere Schicksal der Ersteren ist uns ebenfalls nichts bekannt; das Gelenk des Eitner wurde später fast vollkommen ankylotisch.

Unter 23 offenen Knochenbrüchen (die 5 Secundäramputationen abgerechnet) wurde 3 Mal verzögerte oder mangelhafte Consolidation beobachtet, und zwar ausschliesslich am Unterschenkel. 2 von diesen Fällen (No. 10 und 17) betreffen Splitterbrüche, die unter dem feuchten Blutgerinnselschorf heilten; im ersten Falle genügte eine Erneuerung des Gypsverbandes, um die definitive Consolidation herbeizuführen, im letzteren wurde dieselbe durch Einstechen von langen, lanzenförmigen Nadeln in den weichen Callus zu Stande gebracht. Es scheint, dass in diesen beiden Fällen das Minimum von Reaction, welches eine typisch heilende offene Fractur darbietet, nicht genügte, um Callus in ausreichendem Maasse zu produciren, wie das schon von Volkmann erwähnt wird. — Bei dem Patienten Eitner (No. 24) aber war die Pseudarthrosenbildung bedingt durch Interposition von Weichtheilen zwischen die Fracturenden, welche durch die reichliche Nekrosenbildung der Bruchenden und den dadurch entstehenden Defect in der Tibia begünstigt wurde. Die Consolidation konnte in diesem Falle erst durch Resection der zu lang gewordenen Fibula, treppenförmige Anfrischung der Bruchenden der Tibia, Knochennaht und später noch durch Einstechen von Lanzennadeln erzielt werden.

Betrachten wir etwas näher die vorgenommenen 5 Intermediär- resp. Secundäramputationen, so unterscheiden sich zuvörderst die Fälle Wichert (No. 3) und Wolf (No. 14) wesentlich von den übrigen. In beiden Fällen lagen neben den offenen Knochenbrüchen schwere Quetschungen der Weichtheile vor; trotzdem wurde im Vertrauen auf die antiseptische Wundbehandlungsmethode die primäre Amputation unterlassen und erst später, als sich deutlicher herausstellte, dass die gequetschten Gewebe nicht mehr lebensfähig waren, wurde ohne Schaden für die Patienten die Amputation des Vorderarms resp. des Oberschenkels am 4. resp. 5. Tage nach der Verletzung ausgeführt. Beide Amputationswunden heilten per primam intentionem. Diese beiden Fälle bestätigen also, was auch aus der Volkmann'schen Statistik hervorgeht, dass Fälle von »verunglückter conservativer Behandlung«, d. h. Fälle, die eigentlich primär hätten amputirt werden müssen, in denen aber die conservative Behandlung versucht wurde, nicht unglücklicher verlaufen, wenn sie später zur intermediären Amputation kommen, als wenn sie frisch nach der Verletzung amputirt

worden wären. Die antiseptische Wundbehandlungsmethode befähigt uns also, ohne Schaden für die Patienten in zweifelhaften Fällen immer erst noch einen Versuch der Conservirung der Extremität zu machen, ein Experiment, welches in früheren Zeiten für höchst gefährlich, ja für einen Kunstfehler gehalten werden musste. — Die 3 übrigen Fälle, die secundär amputirt wurden, waren erst am neunten bis sechzehnten Tage nach der Verletzung in einem sehr vernachlässigten Zustande zur Behandlung gekommen. Es sind dies die Patienten Schreyer (No. 23), Schulze (No. 22) und Kautz (No. 25). Der erstere bekam, wie schon oben erwähnt, am 12. Tage nach seiner Aufnahme eine starke Blutung aus der Art. brachialis in der Ellenbeuge. Als die Art. brachialis am Oberarm deswegen unterbunden wurde, trat Gangrän der Hand und des Vorderarms ein und machte die Amputation des Oberarms nothwendig. Pat. kam zur Heilung; die Wunde heilte aber nicht per primam, es entwickelte sich eine kleine Stumpfnekrose und wenn auch der Umstand, dass hier ein Drainrohr in die Wunde hineingeschlüpft und vergessen war, etwas dazu beigetragen haben mag, dass der Wundverlauf nicht so ganz glatt war, so war das doch sicher nicht die Hauptsache; vielmehr scheint mir der Zustand der Gewebe, die durch die schon wochenlang in der Nachbarschaft bestandene Jauchung mit septischen Stoffen in Berührung gekommen waren, die prima intentio verhinder zu haben. — Patient Schulze (No. 22) ist der Fall, der mit Trismus und verjauchter Wunde aufgenommen unmittelbar nach dem ersten Anfall von Opisthotonus amputirt wurde, aber am nächsten Tage unter fortdauernden tetanischen Krämpfen starb. Das Aussehen der Wunde hatte sich, wie oben erwähnt, schon wesentlich gebessert, als der Starrkrampf dem Leben ein Ende machte. Bei dem Patienten Kautz (No. 25) endlich erfolgte der Tod unter so eigenthümlichen Umständen, dass weiterhin ausführlich davon die Rede sein soll.

Von 3 wirklichen Secundäramputationen kam also bei uns nur 1 Fall zur Heilung, während die beiden anderen letal endeten.

Auf den ersten Blick scheint unsere Statistik daher weit hinter der Volkmann'schen, der von 8 Secundäramputationen keine einzige verlor, zurückzustehen. Aber bei genauerer Prüfung der Fälle kann eigentlich nur der Patient Schreyer (No. 23) mit den Volkmann'schen Fällen verglichen werden und dieser kam, wie schon gesagt, zur Heilung. Der Fall Schulze (No. 22) bestätigt eben nur die alte Erfahrung, dass zu Verletzungen, besonders vernachlässigten, der Hand leicht Tetanus hinzutreten kann und dass die Amputation den letalen Ausgang in diesen Fällen in der Regel nicht aufhält. Für die Entscheidung der Frage, ob die antiseptische Verbandmethode, wie vor den anderen Wundkrankheiten, so auch vor Trismus und Tetanus Schutz gewähre, kann dieser Fall selbstverständlich nicht herangezogen werden, da schon Trismus bestand, als er in Behandlung kam. Beiläufig will ich nur erwähnen, dass im

städtischen allgemeinen Krankenhaus im Friedrichshain bis jetzt keiner von beiden bei von Anfang an gelisterten Wunden zur Beobachtung kam.

Einer besonderen Besprechung bedürfen die 3 Fälle von Hospitalbrand, welche bei den Kranken Keiler (No. 15), Habrecht (No. 16) und Kautz (No. 25), dem zweiten letal verlaufenen, auch secundär amputirten Falle beobachtet wurden. Denselben gesellte sich noch ein 4. Fall zu, welcher ein 10jähriges Mädchen mit Resectio coxae betraf. Ausser bei diesen 4 Kranken ist in den zwei Jahren vom Oct. 1875—1877 eine Nosocomialgangrän im Krankenhause nicht vorgekommen; in allen 4 Fällen entstand dieselbe aber unter dem Lister'schen Verband. Die vier Erkrankungen drängen sich zwar zeitlich ziemlich eng zusammen, schliessen sich aber keineswegs direct eine an die andere an. Die Wundkrankheit befiel Keiler vom 2. bis 5. Aug., Habrecht vom 3. bis 21. Sept., Kautz vom 18 Nov. bis 7. Dec. und endlich die Patientin Augsburg mit Resectio coxae (23. Nov. 1876) vom 7. bis 23. Dec. (Chlorzink, Ferrum candens, Heilung). Von diesen Patienten lagen nur Habrecht und Kautz in demselben Pavillon (IX), dagegen Keiler (Pav. VII) und Augsburg (Pav. I) jeder in einem anderen, wurden von anderen Assistenzärzten behandelt und von anderen Wärtern gepflegt, hatten ihre eigenen Instrumente etc. Zwischen der Genesung Keiler's und der Erkrankung Habrecht's liegt ein Zwischenraum von vier, zwischen der von Habrecht und Kautz ein solcher von acht Wochen, so dass an eine Verbreitung der Krankheit durch Contagion In diesen Fällen nicht wohl gedacht werden kann. Die Erkrankungen der beiden zuletzt befallenen Patienten Kautz und Augsburg liegen sich allerdings zeitlich näher, indem bei der letzteren der Hospitalbrand gerade am Todestage des ersteren zum Ausbruch kam. Aber gerade diese beiden Kranken befanden sich in zwei an entgegengesetzten Enden unseres grossen Terrains gelegenen Pavillons, so dass hier eine directe Uebertragung am allerunwahrscheinlichsten wird.

Was nun den Verlauf der einzelnen Fälle betrifft, so muss es im höchsten Grade auffallend erscheinen, dass nur die Wunde des Keiler einen Tag lang eine leichte Zersetzung der Secrete zeigte, die der übrigen aber während der ganzen Dauer der Nosocomialgangrän vollkommen aseptisch blieben. Dieser letztere Umstand, welcher ebenso wie die oben mitgetheilten mustergültigen Resultate unserer Wundbehandlung den Verdacht einer mangelhaften Ausführung des antiseptischen Verbandes ausschliessen muss, ist vielleicht der stärkste Beweis sowohl dafür, dass das Hospitalbrandgift ein von den gewöhnlichen Fäulnissproducten verschiedenes, specifisches ist, als auch dass der Lister'sche Verband nicht unter allen Umständen vor demselben zu schützen vermag. In beider Hinsicht werden also die durch Heine in seiner bekannten Arbeit (Pitha-Billroth I, 277 etc.) ausgesprochenen Ansichten durch unsere Erfahrungen bestätigt. Auf der anderen Seite wird man es aber wohl

dem Lister'schen Occlusivverbande zu danken haben, dass es bei den vier isolirten Erkrankungen sein Bewenden hatte und dass mit grösster Wahrscheinlichkeit in keinem Falle eine Uebertragung der Krankheit von einer Wunde auf die andere vorkam.

Die Möglichkeit, dass eine von schwerem Hospitalbrand befallene Wunde aseptisch verlaufen kann, ist an sich eine Thatsache von höchstem Interesse, indem man wohl annehmen darf, dass die Wirkungen des Hospitalbrandgiftes in solchen Fällen ganz isolirt und unvermischt in die Erscheinung treten. In der That unterschied sich das Aussehen der Wunden und ihrer Umgebung in unseren Fällen nicht unwesentlich von dem, was übereinstimmend bisher von den Autoren als characteristische Begleiterscheinungen des Hospitalbrandes geschildert wurde. Mit Ausnahme von 1 oder 2 Tagen bei dem Patienten Kautz fehlte jede Röthung und Schwellung der Wundränder; die 3 schwerer Erkrankten waren ferner die ganze Zeit über ohne Schmerzen und nur der am leichtesten erkrankte Keiler, dessen Wunde aber auch einen Tag Zersetzung zeigte, klagte vorübergehend über vermehrte Empfindlichkeit der Umgebung. Endlich blieben die Wundsecrete bei jenen dreien völlig geruchlos. Bei dem Patienten Kautz beschränkten sich die örtlichen Symptome zur Zeit der vollen Entwickelung der Krankheit auf eine Ausfüllung der ganzen Wunde mit gerinnender Lymphe, während in fast unmerklicher Weise, wenn ich so sagen darf, durch eine Art exfoliatio insensibilis, die Fisteln und Taschen sich erweiterten und die Wunde an Umfang zunahm. Dabei blieb aber immer der Grund derselben von einer festen, fibrösen Beschaffenheit, ganz ähnlich, wie man es bei dem Ausschaben scrophulöser Hautgeschwüre zu sehen bekommt, nirgends kam es zu einer diffusen, fortschreitenden Entzündung oder Ulceration. In welchem Verhältniss in diesem Falle das Erysipel zu dem Hospitalbrand stand, ob es mit ihm in directen Zusammenhang zu bringen ist oder ob beide Krankheiten nur zufällig denselben Patienten befielen, wage ich nicht zu entscheiden. Mir scheint in Anbetracht des langen Zwischenraums zwischen dem Auftreten beider (Erlöschen des Erysipels am 25. Oct., Beginn des Hospitalbrandes am 18. Nov.) das letztere wahrscheinlicher. In diesem Falle würde der Tod wohl auch mehr auf Rechnung des Erysipel zu setzen sein, welches bei seinem Fortschreiten über Knie- und Fussgelenk einen eiterigen Erguss in beide veranlasste, durch dessen rasche Resorption Fieber und secundäre Eiterungen erklärt werden — während der Sectionsbefund der Wunde und ihrer Umgebung nicht den geringsten Anhalt für die Annahme gewährte, dass von hier aus der Anlass zu secundären Eiterungen gegeben werden konnte. Der Fall würde dann in dieser Hinsicht mit der Volkmann'schen Beobachtung Loss (s. Volkmann, Die Behandlung der complicirten Fracturen, klin. Vorträge 117 u. 118, p. 938 und Beiträge zur Chirurgie, p. 101) in Parallele gestellt werden können.

Schliesslich mag noch hervorgehoben werden, dass bei dem Pa-

tienten Habrecht ein viertägiges hohes Fieber den ersten Veränderungen an der Wunde vorausging, während die am ersten Krankheitstage vorhandene leichte Entzündung der Tonsillen und der Pharynxschleimhaut schon am zweiten Tage verschwunden war. Die auch von Heine ventilirte, aber verneinte Frage, ob nicht das Hospitalbrandgift eventuell auch auf anderem Wege als durch die Wunde aufgenommen werden und ob die Allgemeinaffection nicht der localen vorausgehen könne, drängte sich dem Beobachter hier unwillkürlich auf. Wenn man, wie Heine will, das Hospitalbrandmiasma als identisch oder wenigstens sehr nahe verwandt mit dem Diphtheritisgift ansieht, würde man consequenter Weise wohl diese Möglichkeit zulassen müssen. Indessen hat sich bei unseren ja sehr wenig zahlreichen Beobachtungen ein Zusammenhang des Hospitalbrandes mit Rachendiphtheritis niemals ergeben, indem diphtheritiskranke Kinder Jahr aus Jahr ein aufgenommen werden, gerade aber in dem chirurgischen Frauenpavillon, in welchem sie untergebracht sind, niemals eine Hospitalbranderkrankung vorgekommen ist.

Die Technik der Behandlung der complicirten Brüche ist auf der Abtheilung des Herrn Dr. Schede im wesentlichen dieselbe, wie sie Volkmann in seiner Schrift über diesen Gegenstand angegeben hat. Kommen offene Fracturen zur Aufnahme, so werden dieselben auch bei uns direct in das Operationszimmer gebracht und dann zunächst narkotisirt, um die gründlichste Reinigung und Desinfection der Wunden und ihrer Umgebung zu ermöglichen. Mit Seife, Bürste und Rasirmesser und dann mit 5 % Carbollösung wird die fracturirte Extremität gereinigt, mit derselben Carbollösung dann die Coagula aus der Wunde entfernt. Ist letztere zu klein, um eine genaue Untersuchung des Zustandes der Bruchenden mit dem Finger zu gestatten, so wird sie erweitert. Lose, von Periost entblösste Knochensplitter werden sofort entfernt, spitze, in die Weichtheile sich einbohrende Fragmentenden resecirt, heraushängende Weichtheilfetzen abgetragen; dabei fortwährend durch den Strahl der Carbollösung jedes alte Coagulum selbst aus den tiefsten Buchten der Wundhöhle herausgespült. Bei taschenförmigen Ablösungen der Haut (z. B. in den Fällen No. 14 und 18) werden an dem Grund der Tasche reichliche Gegenöffnungen angelegt. Jeder Recessus wird sorgfältig drainirt, die Wundränder, nachdem sie wenn nöthig mit der Scheere geglättet sind, bis auf die Drainöffnungen durch Suturen geschlossen. Sämmtliche Proceduren werden unter Carboldampfspray (1,5 % Lösungen von Phenolum absolutum) vorgenommen. Zunächst auf die Wunde kommen dann, mit Aussparung der Drainröhren, um jede Möglichkeit einer Retention der Secrete auszuschliessen, Stückchen von Protectiv silk zu liegen, darüber reichliche Bäusche von zusammengeballter Listerscher Gaze und darüber erst das eigentliche achtlagige Lister'sche Verbandstück. Die Verbandstücke werden ziemlich reichlich genommen, an den Enden mit Salicylwattelagen (4 %) umgeben, um den Zutritt der Luft so vollkommen als möglich auszuschliessen und dann

das Ganze mit in Carbollösung getauchten Binden aus neuer Gaze, die noch die Appretur enthält, befestigt. Indem die Gazebinden beim Trocknen aneinander kleben, bekommt der ganze Verband das Aussehen und die Eigenschaften eines leichten Kleisterverbandes. Dieser Verband immobilisirt an sich schon in den meisten Fällen von Fracturen an Vorderarm und Unterschenkel, wie Volkmann hervorhebt, sehr schön. Um vollständige Retention und Immobilisirung zu erreichen, wurden von uns bei den Fracturen des Unterschenkels die Volkmann'schen ⊥-Schienen, bei denen des Vorderarms die von eben demselben angegebenen Supinationsschienen (modificirte Watson'sche Schienen) angewandt und in allen Fällen ausgezeichnet bewährt gefunden. Die beiden Fracturen des Oberschenkels (No. 8 und 9) wurden mit permanenter Extension behandelt, der eine bis zu Ende; in dem anderen, wo es sich um einen Querbruch dicht über dem Kniegelenk handelte, wurde, nachdem die äussere Wunde verheilt war, ein Gypsverband in halbgebeugter Stellung des Unterschenkels angelegt, weil das untere Fragment durch den Zug der Gastrocnemii nach hinten umgedreht wurde, was durch die Extension nicht genügend ausgeglichen werden konnte. Beide Fälle heilten ohne Verkürzung. — Von den beiden Fracturen des Oberarms wurde der Patient Maire (No. 1), bei dem es sich um einen Querbruch dicht über dem Ellenbogengelenk handelte, auf einer Supinationsschiene behandelt, der Patient Grenz (No. 2), Querbruch in der Mitte, musste am zweiten Tage wegen grosser Unruhe einen gefensterten Gypsverband bekommen. Beide heilten ohne Difformität oder Functionsstörung. Die weitere Behandlung der complicirten Fracturen, der Zeitraum und die Indicationen zum Wechsel des Verbandes stimmen auf der Abtheilung des Herrn Dr. Schede vollständig mit den von Volkmann aufgestellten Principien überein. In 3 von den angeführten Fällen wich die angewandte Verbandmethode von der gewöhnlichen ab. In dem Fall Wichert (No. 3) wurde ursprünglich nach der früher im städtischen allgemeinen Krankenhaus üblichen Methode ein Salicylwatteverband angewendet, aber nur 4 Tage lang; als dann wegen eintretender Gangrän der Hand der Vorderarm amputirt werden musste, wurde wieder streng gelistert. In dem Fall Buchholz (No. 27) und dem Fall Schreyer (No. 23) wurde ebenfalls der typische Verband nicht angewendet. Beide Patienten kamen, der erstere 6 Wochen, der zweite 9 Tage nach der Verletzung mit ausgebreiteten Jauchungen, hohem Fieber etc. in die Behandlung. Der Listersche Occlusivverband ist nun erfahrungsgemäss in vielen Fällen nicht im Stande, intensiv septische Wunden aseptisch zu machen, er ist überhaupt seinem Wesen nach in erster Linie nicht ein desinficirender, sondern ein die Infection verhütender, ihr vorbeugender Verband. Wenn man jauchende Wunden, namentlich der Knochen, noch so gut mit concentrirten Lösungen von Chlorzink, Carbolsäure oder anderen desinficirenden Substanzen reinigt und dann den antiseptischen Occlusivverband anlegt, wird man häufig nicht im Stande sein, bald

einen aseptischen Zustand der Wunde zu erzielen; ja man kann es erleben, dass bei etwas reichlicherer Secretion durch den fest angelegten Verband die zersetzten Secrete in die Gewebe hineingepresst werden und Fröste, hohes Fieber etc. bewirken. Für solche Fälle eignet sich nach unseren Erfahrungen am besten die Behandlung mit der permanenten antiseptischen Berieselung, oder, wo diese nicht möglich ist, mit sehr oft gewechselten, in desinficirende Lösungen getauchten Compressen. Diese Behandlungsmethode wird auf der Abtheilung des Herrn Dr. Schede jetzt ausschliesslich bei ähnlichen Fällen, z. B. auch grossen, jauchenden Phlegmonen, in Anwendung gezogen und hat auch bei den beiden, oben erwähnten Patienten die besten Dienste gethan: die Wunden reinigten sich bald, das Fieber verschwand und die Secretion wurde aseptisch (auch No. 22 würde jetzt so behandelt werden).

Es erübrigt noch, ein paar Worte über die Verwendung der Gypsverbände bei unseren complicirten Fracturen hinzuzufügen. Bei vier Fällen wurde gleich anfangs ein gefensterter Gypsverband angelegt. Es sind dies zunächst Grenz (No. 2) und Kalet (No. 12); beide Male nur aus dem Grunde, weil die Patienten sehr unvernünftig und empfindlich waren und sich nicht ruhig verhielten. Bei dem Pat. Eitner (No. 24) schien die ganz enorm ausgedehnte Splitterung des Unterschenkels den Gypsverband zu erheischen und bei dem Patienten Wegener (No. 28) die Unmöglichkeit, sonst die Bruchstücke in irgend befriedigender Weise reponirt zu erhalten. Sonst wurden, wie schon oben auseinandergesetzt, unsere Fälle auf Schienen behandelt, eine Methode, die, wie auch Volkmann hervorhebt, allein zur strengen Durchführung der antiseptischen Wundbehandlung geeignet ist, da die Fenster der Gypsverbände stets nur die unmittelbare Umgebung der Wunde in den antiseptischen Verband mit aufzunehmen gestatten. — Wenn die Secretion einer complicirten Fractur geringer geworden ist, dann werden auch auf unserer Abtheilung gefensterte Gypsverbände, die ja auch für die Patienten etwas bequemer sein mögen — wenigstens bei den Brüchen des Unterschenkels — regelmässig angelegt.

In den vorstehenden Zeilen hoffe ich einen Beitrag zu der Erkenntniss geliefert zu haben, dass wir in dem antiseptischen Occlusivverband ein Mittel besitzen, die Gefahren, die von einer complicirten Fractur drohen, nicht nur vollständig zu vermeiden, wenn dieselbe frisch in die Behandlung kommt, sondern auch die Heilung in schnellerer Zeit, als früher und ohne Functionsstörung zu Stande zu bringen; vernachlässigte Fälle freilich werden auch in künftigen Zeiten immer noch zum Tode führen können, und erst dann wird die Statistik der complicirten Fracturen keinen Todesfall in Folge der Fractur an sich mehr zu verzeichnen haben, wenn die Erkenntniss, dass von der frühestmöglichen Einleitung der antiseptischen Behandlung der glückliche Ausgang abhängt, sich allerseits Bahn gebrochen haben wird.

IV. Die antiseptische Punction der Gelenke und das Auswaschen derselben mit Carbolsäurelösungen.

Von

Dr. **Friedrich Rinne,**

Assistenzarzt.

Die Unzuträglichkeiten der landläufigen Behandlungsmethoden chronisch exsudativer Synovialhautentzündungen, die lange Dauer und der oft zweifelhafte Erfolg dieser Curen angesichts der vielfachen Nachtheile, die aus dem langen Bestehen von Gelenkexsudaten für die mechanische Integrität der betreffenden Gelenke resultiren, liessen es wünschenswerth erscheinen, wirksamere Angriffspunkte auf das Gelenkinnere zu gewinnen, und führten zu dem Gedanken, auf operativem Wege, mittelst Eröffnung des Gelenkes sowohl die gesetzten Entzündungsproducte zu evacuiren, als auch die erkrankte Synovialis der unmittelbaren Einwirkung medicamentöser Therapie zugängig zu machen. Aber die wohlbegründete Scheu vor der Eröffnung der grossen Körpergelenke legte diesen Bestrebungen, die namentlich von Bonnet und Velpeau eine genauere Präcisirung erhielten, mannigfache Hindernisse in den Weg, so dass noch bis in die neueste Zeit die Lehre allgemein acceptirt war, dass man bei einem chronischen Gelenkergusse erst dann zur operativen Behandlung, als dem Ultimum refugium, übergehen dürfe, wenn der ganze Apparat der gewöhnlichen Heilverfahren sich als wirkungslos erwiesen habe. Dieser Satz hatte nun allerdings seine gute Berechtigung, so lange man bei der Eröffnung eines Gelenkes nicht wenigstens die absolute Sicherheit des Nichtschadens hatte.

Diese Sicherheit haben wir durch die antiseptische Wundbehandlungsmethode erhalten. Eine penetrirende Gelenkwunde hat für uns heute Nichts mehr von der eminenten Gefahr, die sie früher zu den

allerschwersten Verletzungen machte, sobald sie uns nur unmittelbar nach ihrer Entstehung oder wenigstens noch vor Ausbruch bedrohlicher entzündlicher Erscheinungen in Behandlung gegeben wird. Die einschlägige Literatur der jüngsten Zeit verzeichnet immer noch schönere, vor kurzem noch ganz unerhörte Erfolge. *)

Auf Grund dieser Erfahrungen konnte es nicht zweifelhaft sein, dass die Eröffnung eines Gelenkes zu therapeutischen Zwecken ein durchaus erlaubter Eingriff sein müsse, und die zahlreichen Erfahrungen, die in den letzten Jahren mit Drainage vorher noch nicht aufgebrochener Gelenke gemacht sind, haben die Erwartungen in vollem Maasse gerechtfertigt.

Der viel älteren Punction der Gelenke war durch die sogenannte subcutane Methode von Goyrand zwar schon früher ein grosser Theil der Gefahren einer penetrirenden Gelenkwunde genommen; Bonnet und Velpeau fügten der rein evacuatorischen Punction noch die Injection von Jodtinctur hinzu, und seitdem wurden in Frankreich, England und Deutschland viele gute Erfolge mit dieser Operation erzielt; Volkmann**) machte bei acuten Gelenkvereiterungen Einspritzungen einer Höllensteinlösung in das Gelenk. Aber trotzdem fand die Punction nichts weniger als eine allgemeine Anerkennung. Noch in der ersten Auflage seiner Klinik der Gelenkkrankheiten sagt Hüter (p. 177), dass er niemals eine Jodinjection in die Gelenkhöhlen gewagt und sich überhaupt nur in den hartnäckigsten Fällen von Hydarthros zur Punction entschlossen habe. Also Beweis genug für das eben Gesagte. Wenn sich auch sonst keineswegs zaghafte Operateure vor der Gelenkpunction fürchteten, so ist es kein Wunder, dass für das grössere ärztliche Publicum diese Operation ein noli me tangere blieb.

Gerade dieser letztere Umstand ist aber von der übelsten Bedeutung, weil die in Betracht kommenden Kranken gewöhnlich erst dann eine Heilanstalt aufsuchen, wenn der prakt. Arzt seine Kunst vergeblich angewendet hat, und oft durch die lange Dauer der Krankheit sich bereits irreparable secundäre Störungen eingestellt haben.

Das Gesagte bezieht sich speciell auf das Kniegelenk, das Dank seiner exponirten Lage und der Complicirtheit seines Baues das grösste Contingent zu den Gelenkkrankheiten überhaupt und namentlich zu den chronisch exsudativen Synovialhauterkrankungen stellt. Deshalb

---

*) Vergl. Schede, Ueber Gelenkdrainage. Verhandl. des III. Congresses der deutschen Gesellsch. für Chirurgie. — R. Volkmann, Beiträge zur Chirurgie, p. 185ff. — E. Albert, Ueber die Arthrotomie. Wiener med. Presse 1876. No. 20 u. ff. — P. Barth, Beitrag zur Behandlung penetrirender Wunden des Kniegelenks. Inaug.-Diss. Basel 1877. — Ranke, Ueber die in den letzten Jahren bei Behandlung penetrirender Gelenkwunden in der Klinik zu Halle gewonnenen Resultate. Verhandl. des VI. Congresses der deutschen Gesellschaft für Chirurgie.

**) Die Krankheiten der Bewegungsorgane p. 509, in Pitha-Billroth's Chirurgie.

ist auch die überwiegende Mehrzahl von Gelenkpunctionen am Kniegelenk vorgenommen worden.

Ich werde nun im Folgenden die Erfahrungen mittheilen, die unter der Leitung des Herrn Director M. Schede in dem Zeitraum vom 1. Oct. 1875 bis jetzt*) mit der unter antiseptischen Cautelen und zu therapeutischen Zwecken vorgenommenen Gelenkpunction mit folgender Carbolauswaschung auf unserer Abtheilung gemacht worden sind. Wir hoffen durch unsere Resultate dieser Operation, als dem bei weitem sichersten und schnellsten Heilverfahren bei exsudativen Gelenkkrankheiten ein grösseres Terrain bei dem ärztlichen Publicum zu erobern. Dieselbe hat bei uns eine stetig wachsende Anwendung gefunden, je mehr wir die Ueberzeugung erhielten, dass sie allen anderen Behandlungsmethoden weit überlegen sei. Ist die kleine Operation auch durchaus nichts Neues mehr, so wird sie doch unseres Erachtens immer noch nicht nach Gebühr gewürdigt und verdient eine weit allgemeinere Verbreitung.

Die Technik der Operation ist eine sehr einfache, erfordert aber eine strenge Beobachtung einiger anscheinend geringfügiger, und trotzdem höchst wesentlicher Umstände. Das Verfahren, das wir bei allen unseren Punctionen angewendet und als das beste befunden haben, ist folgendes:

Die Kniegelenksgegend wird zunächst in der gewöhnlichen Weise sorgfältig mit Seife, Bürste und Rasirmesser gereinigt und mit Carbolsäure desinficirt. Dann wird unter Spray ein dicker Troikart, der selbstverständlich minutiös desinficirt sein muss, an der Aussenseite des Gelenkes in die Bursa extens. oder, wenn diese nicht stark ausgedehnt ist, unter die Patella mit einem kräftigen Stosse eingestochen. Wir geben in den meisten Fällen kein Chloroform, da der Schmerz nur ein geringer und momentaner ist, sobald man den Troikart richtig gegen die Gelenkhöhlung dirigirt und das Maass der anzuwendenden Kraft so dosirt, dass man die Weichtheile zwar mit einem Stoss durchdringt, Knorpel und Knochen aber unversehrt lässt. Jetzt orientirt man sich vor der Herausziehung des Stilet's durch Hin- und Herbewegen des Troikarts, ob das vordere Ende desselben sich auch wirklich in der Gelenkhöhle befindet, oder ob die Spitze etwa noch zwischen Weichtheilen festgehalten wird. Weiss man die Spitze des Troikarts sicher in der freien Gelenkhöhle, so wird das Stilet ausgezogen, und der Gelenkinhalt, soweit er dünnflüssig ist, fliesst nun je nach dem im Gelenke bestehenden Druck in grösserem oder geringerem Strahle ab. Dabei ist darauf zu achten, dass der Spray genau auf die Oeffnung des Troikarts gerichtet ist.

Durch Compression der Gelenktaschen mit der Hand und entsprechende Direction der Troikartkanüle kann man bei flüssigem Inhalt den Abfluss bis zu einem minimalen Rückstande erzwingen. Ist der Inhalt dagegen nicht ganz flüssig, enthält er, was sehr häufig

*) November 1877.

vorkommt, Faserstoffgerinnsel und sonstige Concremente, so kann die Kanüle wiederholt verstopft und der Ausfluss erschwert werden.

Wir lassen nun jeder Punction eine Ausspülung des Gelenkes mit Carbolsäurelösung folgen. Nach Abfluss des Gelenkinhaltes wird mit einem kräftigen Irrigatorstrahl (der von uns dazu benutzte Irrigator befindet sich in der Höhe von 5 Fuss über dem Operationstisch an der Wand befestigt) eine dreiprocentige resp. fünfprocentige Carbollösung durch die Kanüle in das Gelenk hineingelassen, so dass sich die Gelenkkapsel vollständig füllt und alle dehnbaren Divertikel sich stark aufbauchen. Damit jedoch die Carbollösung sicher in alle Buchten und Falten der Gelenkkapsel eindringe, machen wir während des Anfüllens Flexions- und Extensionsbewegungen im Gelenke, sowie Knetungen und Reibungen desselben mit der Hand. Die Manipulation des Füllens und Wiederabfliessenlassens wird so lange fortgesetzt, bis die Carbollösung vollständig klar wieder abfliesst, bis also keine Spur von Eiter, Blut, Fibrincoagulis etc. mehr vorhanden ist. Dies wird gewöhnlich nach etwa 10maligem Füllen erreicht, ist übrigens sehr von der Qualität des Gelenkinhaltes abhängig.

Nachdem nun die Carbollösung möglichst vollständig wieder ausgeflossen ist, zieht man die Kanüle, während die andere Hand das Gelenk comprimirt, heraus.

Die meist wenig blutende Stichwunde wird mit einem Stückchen Protective silk und Krüllgaze bedeckt und das ganze Gelenk mit einem grossen Lister'schen Verbandstück, welches mindestens eine Hand breit nach oben und unten über dasselbe hinausreicht und an den Rändern zum besseren Luftabschluss noch mit Salicylwattestreifen umgeben wird, eingehüllt. Das Gelenk wird darauf festgestellt entweder durch Application einer Poplitealschiene oder, was noch besser ist, durch Lagerung in eine lange Volkmann'sche ⊥-Schiene. Dieser erste und einzige antiseptische Verband bleibt 5 bis 6 Tage liegen, nach welcher Zeit die Punctionswunde geheilt ist. Ueber den weiteren Verlauf später noch einige Worte.

Was zunächst die Auswaschung mit Carbolsäure betrifft, so halten wir diese für durchaus essentiell, nicht als ob wir glaubten, dass die Carbolsäure als solche eine specifische Wirkung ausübe. Das Wesentliche ist vielmehr erstens die gründliche Entleerung des abnormen Gelenkinhaltes, welche durch die Diluirung mittelst der Carbollösung erleichtert wird — eine rein mechanische Wirkung, zweitens ihre reizende Einwirkung auf die Arthromeninx, durch welche eine acute Entzündung mässigen Grades hervorgerufen wird, nach deren Ablauf die Neigung zur chronischen Exsudation schwindet. Worin diese »Umstimmung« der Synovialis besteht, wissen wir nicht, doch fehlt es bekanntlich nicht an Analogien (Jodinjection bei Hydrocele etc.).

Es würde sich nun zweifelsohne derselbe Effect mit manchem anderen gleichzeitig reizend und antiseptisch wirkenden Medicament ebenso gut erzielen lassen, allein die Carbolsäure entspricht allen An-

forderungen vollkommen und hatten wir keine Veranlassung, von ihr abzugehen. Nur bei sehr alten Hydarthrosen genügt sie nicht immer, und wird man dann zuweilen zu stärkeren Mitteln (Jodtinctur) seine Zuflucht nehmen müssen.

Sehr wesentlich ist weiter, dass die einzuführende Flüssigkeit mit allen Theilen der erkrankten Synovialis, mit allen den zahlreichen Ausbuchtungen in Berührung komme. Dies erlangt man nicht allein durch die pralle Anfüllung der Gelenkhöhle in einer Stellung, wie sie bei dem Einlassen des Irrigatorstrahls entsteht; denn bei den verschiedenen Stellungen des Gelenkes sind bald diese, bald jene Abschnitte der Gelenkkapsel mehr gespannt, bald der eine, bald der andere Recessus mehr comprimirt. Es wird vielmehr nur eine möglichst pralle Anfüllung in verschiedenen Stellungen des Gelenkes die Garantie bieten, dass alle Theile gleichmässig mit der Injectionsflüssigkeit in hinreichenden Contact kommen. Dieser Contact wird noch verstärkt durch Kneten und Reiben des Gelenkes, was bei vorhandenen Fibringerinnseln ausserdem noch den wichtigen Zweck hat, diese zu verkleinern und zum Abfliessen geeigneter zu machen.

Die Fortsetzung der Auswaschung bis zum klaren Abfluss der Flüssigkeit ist namentlich in solchen Fällen von Wichtigkeit, wo es sich um einen theilweis oder vollständig eitrigen Gelenkinhalt handelt. Denn abgesehen davon, dass ein Zurückbleiben von diesen Massen nur nachtheilig wirken kann, könnte bei der stark coagulirenden Wirkung der Carbolsäure auf Eiweisslösungen eine deckende Schicht auf die Synovialintima abgesetzt werden, wodurch die Einwirkung der Carbolsäure auf letztere abgeschwächt oder ganz aufgehoben würde. Fliesst die Carbolsäure nach mehrmaligem Füllen in unserem Sinne klar wieder aus, so haben wir die grösste Wahrscheinlichkeit, dass nichts mehr von dem ursprünglichen Gelenkinhalte vorhanden ist.

Bei der Anlegung des Verbandes hüte man sich vor einem zu straffen Anziehen der Bindentouren, welchen Fehler wir früher oft machten, von der Absicht geleitet, durch eine starke Compression dem Wiederentstehen eines Ergusses vorzubeugen. Dieses Wiederentstehen gehört nun aber durchaus zu den häufigen Vorkommnissen nach der Punction, und die Erfahrung hat uns gelehrt, dass dasselbe für den definitiven Erfolg ebenso irrelevant ist, wie die erneute Ansammlung eines Ergusses nach der Punction der Hydrocele mit folgender Jodinjection. Derselbe wird hier wie dort in kurzer Zeit spontan resorbirt. Nothwendig ist nur, dass eine acute Synovitis entsteht. Ob dieselbe mit einer flüssigen Exsudation einhergeht oder nicht, ist gleichgültig. Tritt aber bei einem zu festen Verbande ein stärkerer Erguss ein, so bekommt der Kranke unerträgliche Schmerzen, und ein Verbandwechsel, der zum Mindesten überflüssig gewesen wäre, ist die Folge. Wir sehen deshalb auf ein überall gleichmässiges und glattes Anliegen des Verbandes, vermeiden aber jede erhebliche Compression.

Für die Nachbehandlung ist der unmittelbare Erfolg massgebend. Setzen wir z. B. einen Fall von chronischem Hydarthros, der in ty-

pischer Weise verläuft, so lassen wir den ersten Verband 6 Tage liegen, in welcher Zeit die Punctionswunde geschlossen ist. Nun sind zwei Möglichkeiten: Zeigt sich bei der Abnahme des Verbandes das Gelenk ohne erkennbaren Erguss und ohne sonstige Entzündungserscheinungen, so lassen wir den Kranken mit einer elastisch comprimirenden Flanellbindeneinwicklung noch 2 Tage zu Bett liegen und ihn dann vorsichtige Gehversuche bei durch eine Poplitealschiene fixirtem Kniegelenk machen. Sammelt sich auch jetzt, was die Regel, kein Exsudat wieder an, so werden nach weiteren 3 Tagen leichte Bewegungen erlaubt. Nach 14 Tagen ist gewöhnlich die volle Gebrauchsfähigkeit des Gelenkes wieder hergestellt. Wir gebrauchen übrigens die Vorsicht, die Kranken noch einige Wochen eine Flanellbinden-Einwicklung tragen zu lassen. Ist im anderen Falle bei Abnahme des Verbandes ein neuer Erguss vorhanden, so schwindet dieser bei Compression und Ruhelage in wenigen Tagen, und dann tritt wieder die erwähnte Behandlungsweise ein.

Hinsichtlich des Erfolges der Punction können wir im Wesentlichen 3 Gruppen von Fällen unterscheiden:

1) es erfolgt keine erkennbare oder eine leichte fieberhafte Reaction, das Exsudat erscheint nicht wieder;

2) es folgen die klinischen Symptome einer acuten Synovitis mässigen Grades mit Bildung eines Exsudats, das aber schnell resorbirt wird und nicht wieder erscheint;

3) das Exsudat erscheint bei fehlenden Reactionserscheinungen wieder und wird entweder ebenfalls in kurzer Zeit wieder resorbirt oder bleibt.

Die den beiden ersten Gruppen entsprechende Verlaufsweise kommt bei weitem am häufigsten vor. Es handelt sich dabei meist um seröse Exsudate ohne erhebliche secundäre Störungen, um leichtere katarrhalische Eiterungen*) und um Blutergüsse. Trotz der geschilderten Verschiedenheit im Verlauf haben beide Reihen von Fällen das mit einander gemein, dass die Serosa noch leicht empfänglich war für den applicirten Reiz, so dass durch die Carbolsäure eine acute Entzündung angefacht wird, die nun bald den Charakter des Catarrh sec darbietet, bald zu profuser Exsudation führt. In beiden Fällen aber verliert die Synovialis ihre frühere Disposition zu chronischer Exsudation.

Zu der dritten Gruppe zählen vor allem die veralteten Fälle von Hydarthros mit Verdickung der Kapsel und des perisynovialen Bindegewebes, Dehnung der Bänder etc. Diese Fälle erheischen eine energischere Reizung. Die Punction muss ein- oder mehrmal wiederholt werden, die einzuführende Carbollösung muss verstärkt, eventuell mit schwächeren oder stärkeren Jodpräparaten vertauscht werden. Hin und wieder trotzt auch ein frischerer Fall der ersten Operation. Der

*) R. Volkmann, Ueber die katarrhalischen Formen der Gelenkeiterung. Langenbeck's Archiv für Chir. Bd. I.

Misserfolg liegt dann gewöhnlich an der relativ zu geringen Reizbarkeit der Synovialis. Auch hier sind stärkere Injectionen am Platze und führen ausnahmslos zum Ziele.

Ich werde nun die nach den entwickelten Grundsätzen auf unserer Abtheilung behandelten Fälle kurz referiren und dabei eine Theilung derselben in mehrere Gruppen vornehmen, wodurch die für die verschiedenen Krankheitsformen verschiedene Leistungsfähigkeit der Methode klarer hervortreten wird. Denn da wir vielfach heterogene Erkrankungen auf dieselbe Weise behandelten, so ist auch der Erfolg vielfach von dem oben gegebenen, für relativ junge Hydarthrosen gültigen Schema abweichend. Dass ein einfacher seröser Erguss bessere Chancen für eine rasche Heilung bietet, als ein chronisch katarrhalischer Pyarthros, und dieser wieder bessere, als eine von vornherein mit schweren, parenchymatösen Erkrankungen verbundene acute Eiterung, versteht sich von selbst. Es gilt hier, wie überall, wo man eine für die Werthschätzung einer Methode brauchbare Statistik erlangen will, der Grundsatz, nicht blos die Quantität, sondern auch die Qualität der Zahlen zu wägen.

Eine Anzahl unserer Fälle würde von einigen neueren Autoren wahrscheinlich mit der Gelenkdrainage behandelt worden sein, und ohne Zweifel ist eine scharfe Grenzbestimmung zwischen den Gebieten beider Operationen bis jetzt noch nicht möglich. Weitere Erfahzungen werden darüber zu entscheiden haben. Principiell würden wir es aber als einen Gewinn ansehen, wenn das Gebiet der Drainage zu Gunsten der Punction eine möglichst ausgedehnte Einschränkung erführe. Denn es bleibt immer die Punction eine weit einfachere und — sit venia verbo — gefahrlosere Operation, als die Drainage, und dieser Umstand verdient entschiedene Berücksichtigung bei einer Methode, die dem praktischen Arzte in die Hand gegeben werden muss, um ihren segensreichen Einfluss voll und ganz zur Geltung zu bringen. Wir kommen übrigens auf diesen Punct weiter unten noch einmal zurück.

Die erste Gruppe bilden die subacuten und chronischen Ergüsse von vorwiegend serös-synovialem Charakter, die je nach der Beimischung von Zellen und Zellenfragmenten von der Endothelialdecke der Synovialis (Volkmann), von Fibrincoagulis, Blut- und Eiterkörperchen mannigfache Concentrationsgrade und Farbennüancirungen darbieten können. Es sind also neben den reinen Hydarthrosen auch diejenigen Fälle hierhergenommen worden, die als leichtere Formen der katarrhalischen Entzündung Volkmann's und der sero-fibrinösen Synovitis Hüter's aufzufassen sind. Eine scharfe Trennung aller dieser Fälle wäre misslich, da die Uebergänge so ausserordentlich allmälig geschehen. Die annähernde Gleichartigkeit in ihrem Verhalten gegenüber der Carbolausspülung rechtfertigt es, dass wir sie promiscue anführen.

1) Karl Mader, 19 Jahr alt, rec. 17. Februar 1876. Bekam vor 6 Wochen spontan lebhafte Schmerzen in beiden Kniegelenken; allmälige Anschwellung, besonders des rechten.

Hochgradiger Erguss und Druckempfindlichkeit des rechten Kniegelenks. Active Bewegungen unmöglich, Versuch derselben sehr schmerzhaft. Linkes Kniegelenk zeigt einen kleineren Erguss, geringere Empfindlichkeit und Functionsbehinderung.

Vergebliche Behandlung mit Jodpinselungen, forcirter Compression, Massage, Douchen etc. Die Ergüsse verkleinern sich, verschwinden auch zeitweise, um nach der geringsten Anstrengung der Gelenke sofort wieder zu erscheinen.

25. Mai. Punction beider Kniegelenke und Ausspülung mit 3% Carbollösung. Es entleert sich klare, Faserstoffgerinnsel enthaltende, klebrige Flüssigkeit. — Erhebliche febrile Reaction mit Abendtemperaturen bis 39,0. Am 26. Mai wird ein frischer Erguss und ziemlich beträchtliche Schmerzhaftigkeit constatirt. Vom 30. Mai an Fieber und Schmerzen geschwunden, ein Erguss nicht mehr nachweisbar. Dagegen fühlte man in der Bursa ext. und seitwärts von der Patella mit dem Finger ein Hin- und Hergleiten von körperlichen Gebilden im Gelenke, die bei Druck sich verkleinerten und das Gefühl des Schneeballknirschens darboten. Offenbar handelte es sich um Fibringerinnsel, die auf der Innenfläche der Synovialis abgelagert waren und die an den bezeichneten Stellen gegen die feste knöcherne Unterlage gedrückt, sich in erwähnter Weise manifestirten. — Massage, um diese Coagula zu zertheilen, passive Bewegungen etc.

26. August. Beide Gelenke können bis zum rechten Winkel activ gebeugt werden, von den Coagulis nichts mehr zu fühlen. Wegen anderer Leiden bleibt P. noch mehrere Wochen in der Anstalt, während deren er den ganzen Tag umhergeht, ohne dass ein Erguss wiedererscheint. Bei seiner am 2. October erfolgten Entlassung functionirten die Gelenke vollständig normal.

2) Bertha Schwan, 14 Jahre alt, rec. 8. März 1876. Seit 1 Monat allmälig zunehmende schmerzlose Schwellung des rechten Kniegelenks. Heriditäre Lues. — Gummöse Ulcerationen und periarticuläre Abscesse um das rechte Kniegelenk. Beträchtlicher Erguss im Gelenk, ohne Schmerzhaftigkeit; Bewegungen sehr behindert.

9. März. Punction und Ausspülung mit 3%. Carbollösung. 50 Kbcm. synovialer Flüssigkeit werden entleert. Am selben Abend spannende Schmerzen im Gelenk, Erguss kehrt nicht wieder. 18. März wird bei Auskratzung der gummösen Ulcerationen an der Aussenseite das Gelenk eröffnet. Synoviaausfluss. Verheilung ohne Drainage unter typischem Blutgerinnsel ohne jede Reaction. Nach einer antisyphilitischen Cur am 25. Mai geheilt entlassen.

3) Johann Dümchen, 19 Jahr alt, rec. 29. März 1876. Seit 8 Tagen allmälig entstandene schmerzhafte Anschwellung des rechten Kniegelenks infolge Ueberanstrengung.

Mässiger Erguss, grosse Empfindlichkeit, Abendtemperaturen bis 38,6.

31. März. Punction und Ausspülung mit 3% Carbolsäure. Der Gelenkinhalt ist dickflüssig, klebrig, strohgelb und enthält zahlreiche Eiterkörperchen. Nach der Punction kein Fieber, keine Schmerzen, aber eine kleine Wiederansammlung des Ergusses, der bei Anwendung einer elastischen Binde rasch verschwindet. 10. April steht Pat. auf und geht umher, die ersten 2 Tage mit fixirtem, dann mit freibeweglichem Gelenke. 18. April entlassen mit vollständiger Beweglichkeit.

4) Ernst Voigt, 26 Jahr alt, rec. 29. Mai 1876. Seit 10 Wochen bestehender, spontan entstandener Hydarthros beider Kniegelenke. Längere Immobilisirung und Jodanstriche sind erfolglos gewesen.

Beträchtlicher Erguss namentlich im linken Kniegelenke. Unter forcirter Compression geht der Erguss rechts innerhalb 4 Wochen vollständig zurück, links ganz unerhebliche Besserung.

8. Juli. Punction des linken Kniegelenks mit nachfolgender Irrigation von 3% Carbollösung. Die entleerte Flüssigkeit ist ganz klar. Es erfolgt entzündliche Reaction: Temperaturen in den ersten 2 Tagen bis 38,4, Schmerz spontan und auf Druck. Neuer Erguss, der nach wenigen Tagen verschwindet.

18. Juli. Steht auf.

Wegen anderer Beschwerden bleibt Pat. noch 4 Wochen im Krankenhause, in welcher Zeit trotz unumschränkten Gebrauchs des Gliedes kein Gelenkexsudat wiedererschien.

18. August geheilt entlassen.

5) Heinrich Koberstein, 26 Jahr, rec. 22. August 1876. Ueberstand vor 4 Jahren acuten Gelenkrheumatismus, von dem eine Anschwellung beider Fuss- und Kniegelenke zurückblieb. Mehrfache Curen hatten nur temporäre Besserung zur Folge.

Erguss in beiden Kniegelenken, rechts etwas bedeutender, als links, ausserdem Auftreibungen und Steifigkeiten fast sämmtlicher grösseren Gelenke. Die Kniee sind sehr druckempfindlich, Bewegungen in hohem Grade beschränkt und schmerzhaft. Bei denselben fühlt man ein rauhes Reiben. Kein Fieber. Pat. ist der Kniegelenke wegen nicht im Stande auch nur einen Augenblick sein Körpergewicht zu tragen.

29. August. Punction des linken Kniegelenks und Auswaschung mit 3% Carbolsäure. Es fliesst reine Synovia aus. Abends und am nächsten Tage 38,5, dann fieberlos. Erguss erscheint nicht wieder.

13. September. Punction und Ausspülung des rechten Kniegelenks. Reine Synovia. Keine Reaction. — 25. October. Bis heute kein Erguss wiedererschienen. Steht auf und macht mit Hülfe von 2 Stöcken vorsichtige Gehversuche bei fixirten Gelenken. Mit Hülfe eines Schienenapparates konnte P. später, soweit dies überhaupt sein sonstiger Zustand erlaubte, gehen. Während seines 8monatlichen Aufenthaltes im Krankenhause traten in den Knieen keine Exsudate wieder auf.

21. Juni 1877 entlassen.

6) Rosalie Heise, 32 Jahr alt, rec. 30. October 1876. Seit mehreren Jahren starker chronischer Hydarthros des linken Kniegelenks. Flexion durch den Erguss und die dadurch vermehrte Kapselspannung behindert. Weder spontan noch bei Druck schmerzhaft.

1. November. Punction und Auswaschung mit 3% Carbollösung. Eine grosse Menge röthlich-gelber fadenziehender Flüssigkeit entleert. Keine Reaction, Erguss kehrt allmälig wieder.

15. December. Zweite Punction und Ausspülung mit 5% Carbolsäure. Reine Synovia. Keine Reaction. Neuer Erguss bei Bewegungen. Klagt über rheumatoide Schmerzen in der Muskulatur der Beine.

30. April 1877. Dritte Punction mit nachfolgender Injection von Tr. jodi fortior (Demme). Reine Synovia fliesst aus. Ziemlich bedeutende Reaction. Heftige Schmerzen und Temperaturen bis 38,6. Anfängliche Wiederansammlung des Ergusses, der unter Compression in wenigen Tagen schwindet. Fernere Behandlung mit comprimirenden permanenten Verbänden, nach deren Abnahme der Erguss nicht wiederkehrt. Gelenk noch etwas schlotternd im Sinne der Adduction und Abduction.

Später stellten sich deutliche atactische Erscheinungen und sensible Störungen an den Beinen ein.

9. August. P. mit normalem Gelenk und bei Gebrauch einer Stützmaschine leidlicher Gehfähigkeit entlassen.

7) Otto Richter, 25 Jahr alt, rec. 24. Febr. 1877. Seit 14 Tagen Anschwellung des rechten Kniegelenks und Schmerz bei Bewegungen ohne nachweisbare Ursachen. Mässiger Erguss im Gelenk, geringe Weichtheilinfiltration. Localtemperatur nicht erhöht. Nach vergeblicher Behandlung mit Hautreizen und Compression am

6. März Punction und Ausspülung mit 3% Carbolsäure. Seröser Inhalt. Weder locale noch allgemeine Reaction.

21. März. Steht auf. Erguss dauernd geschwunden, doch bleibt eine geringe Steifigkeit zurück, die nach passiven Bewegungen mit der Bonnet'schen Maschine schnell verschwindet. Wegen anderer Affectionen noch längere Zeit in Behandlung.

4. Juni mit vollkommen gesundem Gelenke entlassen.

8) August Graf, 23 Jahr alt, rec. 14. April 1877. Seit etwa 5 Wochen spontan entstandene Anschwellung des rechten Kniegelenks, die nach Jodpinselungen und Compression in 14 Tagen verschwand, aber nach 2tägigem Umher-

gehen wiedererschien. Hochgradiger Erguss im rechten Kniegelenk, Stellung in halber Flexion.

16. April. Punction und Auswaschung mit 3% Carbollösung. Verdünnte Synovia entleert.

17.. April Heftige Schmerzen im Gelenk, neuer Erguss, Temperatur bis 38, 5 in den nächsten 2 Tagen.

23. April. Erguss geschwunden.

26. April. Erste Gehversuche mit fixirtem Gelenk, leichte Bewegungen.

28. April. Geht mit beweglichem Knie.

5. Mai. Geheilt entlassen. Pat. ist seitdem täglich unter meinen Augen. Trotz anstrengender körperlicher Arbeiten ist bis jetzt keine Spur von Erguss wiedererschienen.

9) Paul Hoffmann, 24 Jahr alt, rec. 25. August 1877. Acquirirte vor 4 Jahren durch Fall eine Entzündung des rechten Kniegelenkes. Seitdem nach stärkeren Anstrengungen jedesmal Schmerzen in dem Gelenke. Vor 9 Wochen neue Entzündung, Anschwellung und Bewegungsbehinderung.

Erguss im Gelenk, Druckschmerz, Flexion bis 140° möglich. Die das Gelenk umgebende Haut von normaler Farbe. Mässiges Fieber.

27. August. Punction des Gelenks, 50 Kbcm. zähe, grün-gelbe Flüssigkeit fliessen ab. 3% Carbolausspülung. Keine unmittelbare Reaction. Fieber nimmt den Charakter der contin. remittens mit allmäliger Steigerung an und steht in keinem Verhältniss zu dem Befunde am Kniegelenk. Wegen fortbestehender leichter Schwellung und Schmerzhaftigkeit wird wegen Verdachts auf eitrige Arthromeningitis am

7. Sept. die zweite Punction gemacht, bei der sich eine minimale Menge leicht blutig tingirter Synovia entleert. Kein Einfluss auf locale und allgemeine Symptome. Allmälig manifestirt sich eine acute Miliartuberkulose. Exitus 28. Sept.

Das rechte Kniegelenk enthielt eine geringe Menge leicht blutig gefärbter Synovia. Die Synovialis und die peri-synovialen Gewebe sind ödematös, erstere stellenweise blutig suffundirt und rauh an der Oberfläche. Auf der Höhe des inneren Condylus femoris ist der Knorpel leicht usurirt.

10) August Eckold, 28 Jahr, rec. 15. Sept. 1877. Traumatische Entstehung eines Hydarthros genu sin. vor 4 Wochen. Durch Hautreize zum Verschwinden gebracht, kehrte derselbe nach kurzem Gebrauche des Beines wieder. Mässiger Erguss, geringe seitliche Beweglichkeit, keine Druckempfindlichkeit.

Bis zum 27. Sept. wird unter forcirter Compression der Erguss resorbirt. Nach 2tägigem Umhergehen mit fixirtem Gelenke neuer Erguss.

1. Oct. Punction und Ausspülung mit 3% Carbollösung. Es entleert sich verdünnte Synovia.

5. Oct. Keine Reaction eingetreten, Erguss ganz verschwunden.

7. Oct. Geht umher und macht leichte Bewegungen.

Bis zur Entlassung unumschränkter Gebrauch, ohne Wiederansammlung des Ergusses.

16. Oct. mit vollständig gesundem Gelenk entlassen.

11) Sophie Liphard, 33 Jahr alt, rec. 27. Sept. 1877. Vor 14 Tagen spontane Anschwellung des rechten Kniegelenks ohne Schmerzen und ohne Fieber.

Hochgradiger Erguss, Kapsel prall gespannt.

29. Sept. Punction, Entleerung von 150 Kbcm. leicht getrübter Synovia, Ausspülung mit 5% Carbolsäure.

6. Oct. Erguss geschwunden, weder Fieber, noch Schmerzhaftigkeit trat auf. Bis zum 18. Oct. Feststellung des Gelenkes, dann Gehversuche und passive Bewegungen.

25. Oct. Mit vollständig normalem Gelenke entlassen.*)

---

*) Während des Druckes dieser Arbeit haben wir die Punction und Ausspülung bei einer reinen Arthritis urica angewandt. Ein 46 Jahr alter Mann, der seit 23

Was in diesen 11 Fällen zunächst die Aetiologie betrifft, so geben 3 Patienten ganz bestimmt ein Trauma an, 6 wissen von einem solchen nichts und beschuldigen eine Erkältung und dergleichen als Ursache ihres Leidens. In Fall 5 handelt es sich um einen chronischen polyarticulären Gelenkrheumatismus, bei dem die Kniegelenksergüsse nur eine secundäre Rolle spielen, und Fall 2 betrifft eine hereditäre Lues mit gummösen Ulcerationen um das Kniegelenk; hier ist die Synovitis unzweifelhaft Folge der durch die Entzündungsprocesse der Umgebung gesetzten Reizung gewesen.

Die durch die Punction entleerte Flüssigkeit war in 7 Fällen rein serös-synovial oder enthielt doch nur Spuren von beigemischten morphologischen Elementen. In 2 Fällen (6 und 9) ergab die erste Punction eine molkig getrübte, reichliche Mengen von Eiterkörperchen und Endothelzellen enthaltende Flüssigkeit. Bei Fall 1 findet sich in dem sonst rein serösen Inhalt eine auffallende Menge von Fibrincoagulis, und werden auch später noch derartige auf der Synovialintima abgesetzte Coagulationen nachgewiesen. In einem Falle (3) endlich fand sich ein vorwiegend eitriges Exsudat.

Bezüglich des Verlaufes nach der Operation ist zu erwähnen, dass nach den 13 an 10 Patienten (die Doppelpunction bei Fall 1 einfach und der an Tuberkulose zu Grunde gegangene Fall 10 nicht mitgerechnet) vorgenommenen Punctionen 5 Mal überhaupt gar keine Reaction erfolgte, auch kein Recidiv des Exsudates eintrat. 4 Mal trat eine mehr oder weniger heftige Reaction ein, bestehend in Schmerzhaftigkeit des Gelenkes, Fieber und temporärer Wiederansammlung des Exsudates. 1 Mal erfolgte eine fieberhafte Reaction ohne neuen Erguss, 1 Mal neuer Erguss ohne fieberhafte Reaction und 2 Mal (beide Fall 6 betreffend) trat keine Reaction ein und der Erguss recidivirte dauernd.

Das definitive Resultat gestaltet sich folgendermassen: 9 Patienten sind vollständig geheilt, 1 an Tuberkulose gestorben. Bei Fall 5 hatten die Punctionen den Erfolg, dass die vorher absolut unbrauchbaren Kniegelenke wieder tragfähig wurden, wodurch für den bis dahin zu continuirlicher Bettlage verurtheilten Kranken der enorme Vortheil erwuchs, mit Hülfe eines Stockes umhergehen zu können. Mehr liess sich nicht erwarten.

Wenn wie bei den erwähnten Fällen der Krankheitsprocess sich lediglich auf die Synovialis beschränkte und also für das eingeführte Medicament leicht erreichbar war, so ist der Effect der Carbolausspülung sehr plausibel und in seinem Wesen nichts anderes, als die Wirkung eines Adstringens oder leichten Aetzmittels auf die Schleimhäute, die

---

Jahren an genannter Krankheit leidet, bekam 8 Tage vor der Aufnahme einen heftigen Gichtanfall, der diesmal vorwiegend das rechte Kniegelenk befiel, während früher meist die Grosszehen- und Fussgelenke betroffen wurden. Das Gelenk enthielt einen enormen Erguss, war sehr schmerzhaft. Nach der Ausspülung keine Reaction; kein Erguss wieder erschienen. Schmerzen sofort geschwunden. Also vorzüglicher symptomatischer Erfolg.

wir jeden Tag beobachten können. Wenn nun aber der Entzündungsprocess die Grenzen der Synovialis überschritten, wenn die parasynovialen Bindegewebe oder gar der Knorpel in Mitleidenschaft gezogen ist, so scheint a priori die Wirkung einer Carbolausspülung zu gering gegenüber dem beabsichtigten Erfolge. Diesem theoretischen Raisonnement entspricht jedoch die Erfahrung nicht ganz, da wir vielfach Kniegelenksentzündungen durch die Carbolausspülung geheilt haben, bei denen die erwähnten Befunde vorhanden waren. Ich glaube nun, dass es für das Verständniss des therapeutischen Erfolges nothwendig ist, bei den schwereren Formen der exsudativen Gelenkentzündungen, namentlich dem Empyema articuli, zwei Gruppen streng auseinanderzuhalten, je nachdem nämlich der primäre Sitz der Erkrankung die knöchernen Gelenkenden sind und Knorpel und Synovialis sich erst secundär betheiligten, oder die Synovialis primär erkrankte und ein Fortschreiten der Entzündung im umgekehrten Sinne stattfand. Im ersteren Falle kann die Punction und die Application eines Medicamentes auf die Synovialhaut selbstverständlich nur eine symptomatische Wirkung haben; im letzteren dagegen sind es bekanntlich vielfach gerade die Producte des primären Entzündungsprocesses, die bei längerem Verweilen im Gelenke ihrerseits die Quelle weiterer krankhafter Veränderungen an den Gelenkkörpern werden. In diesen Fällen genügen wir durch eine gründliche Entleerung der Gelenkhöhle der indicatio causalis, und dürfen hoffen, dadurch gleichzeitig nicht nur das Fortschreiten des Krankheitsprocesses zu sistiren, sondern eventuell auch günstige Chancen für eine Reparation bereits vorhandener Veränderungen zu gewinnen. Diese Auffassung wird sich bei mehreren der demnächst zu erwähnenden Fälle als richtig erweisen. —

Die zunächst folgende Gruppe umfasst 5 Fälle, die wir der Gleichartigkeit ihrer Aetiologie wegen zusammengestellt haben, obgleich sie nach der Intensität des Krankheitsprocesses vielfach differiren. Es handelt sich um sogenannte fixirte Gelenkrheumatismen, um monarticuläre Residuen des acuten Gelenkrheumatismus. Nach Volkmann*) ist beim letzteren die Reizung der Synovialis gewöhnlich von vornherein eine so intensive, dass es zur lebhaften Eiterzellenbildung in den Gelenken kommt. Auch findet meist bei relativ geringer intraarticulärer Exsudation von Anfang an eine Mitbetheiligung der perisynovialen Gewebe in Form der tiefen entzündlichen Infiltration statt. Alle diese Erscheinungen pflegen nun bekanntlich spurlos, ohne irgend welche dauernde Störungen zu hinterlassen, zu verschwinden. Die eitrigen Entzündungsproducte im Gelenk werden auf dem Wege der fettigen Metamorphose resorptionsfähig gemacht und resorbirt. — Tritt dieser normale Verlauf nicht ein, bleibt das eitrige Exsudat längere Zeit liegen, so bildet es, wie oben besprochen, einen dauernden Entzündungsreiz für die peri-

*) l. c. p. 500.

synovialen Gewebe, die Knorpel und knöchernen Gelenkenden und giebt schliesslich zu destruirenden Processen Veranlassung. Es ist demnach diesen Fällen eine mit der Dauer der Einwirkung des nur für kurze Zeit unschädlichen Gelenkinhaltes sich steigernde Schwere zu vindiciren. Der Entzündungsprocess hat nicht von Anfang an eine destructive Tendenz, kann sie aber nach langem Bestehen erhalten.

Die Krankengeschichten der erwähnten 5 Fälle sind folgende:

12) Carl Kroll, 39 Jahr, rec. 1. Juli 1876. Erkrankte Mitte Juni an acutem Gelenkrheumatismus, der vorwiegend beide Knie- und das linke Fuss- und Schultergelenk ergriff. Während die übrigen Erscheinungen sich besserten, blieb die Entzündung des rechten Kniegelenks bestehen.

Die Temperaturen, die in der vorletzten Woche nur selten Abends 38,0 überschritten, bewegten sich in den letzten Tagen constant um 39,0. Schwellung, Hitze und Schmerzhaftigkeit des Gelenkes nahmen zu.

Am 2. August wird der bis dahin auf der inneren Abtheilung behandelte Kranke auf die chirurgische Abtheilung transferirt. Rechtes Kniegelenk enthält einen beträchtlichen Erguss, ist sehr druckempfindlich; Umgebung heiss, leicht geröthet, infiltrirt. Active Beweglichkeit fehlt, passiv gelingt eine Flexion bis knapp 150°.

2. August. Punction und Auswaschung mit 3% Carbolsäure. Es entleert sich über einen Tassenkopf voll reinen Eiters mit kleinen Blutspuren untermischt. Abends 39,0.

3. August 38,1—39,1. Hochgradige Schmerzhaftigkeit des Knies, Oedem des Unterschenkels.

4. August 37,5—38,2—38,1—37,4. Füllung des Gelenkes hat wieder zugenommen, Schmerzen dagegen nachgelassen.

5. August keine Schmerzen mehr; höchste Temperatur 38,2. Vom 7. August an Temperatur normal.

15. August. Intraarticulärer Erguss vollständig geschwunden, Weichtheilinfiltration sehr abgenommen. Bis zum 1. Sept. wird die letztere durch Compression und Douchen vollständig zum Verschwinden gebracht, und nun durch passive Bewegungen die fast ganz verloren gegangene Beweglichkeit wieder herzustellen gesucht.

10. Sept. Beweglichkeit bis zum rechten Winkel.

20. Sept. Erste Gehversuche. Die Beweglichkeit macht geringe Fortschritte.

23. Oct. Pat. wird mit bis zum rechten Winkel activ flectirbarem und sonst vollständig functionsfähigem Gelenke entlassen.

13) Alois Lauterbach, 42 Jahr, rec. 11. Sept. 1876. Bekam vor 3 Wochen acuten Gelenkrheumatismus, der nur wenige Tage andauerte. Es blieb eine Schwellung des rechten Kniegelenks zurück. Leichtes Fieber.

Erguss im rechten Kniegelenk. Spontan wenig Schmerzen, aber hochgradige Druckempfindlichkeit. Bewegungen sehr beschränkt, activ gar nicht ausführbar.

13. Sept. Punction und Ausspülung mit 3% Carbolsäure. Eiter mit Synovia untermischt fliesst aus. Abendtemperatur von 38,8 die ersten 2 Tage.

16. Sept. Keine subjectiven Beschwerden aber Wiederansammlung des Ergusses.

28. Sept. Erguss verschwunden.

6. Oct. Steht auf. Beweglichkeit ist sehr gering. Passive Bewegungen. Bis zur Entlassung geht Pat. den ganzen Tag umher, ohne dass sich ein Erguss wieder zeigt; die Beweglichkeit nimmt aber sehr wenig zu.

20. Oct. Entlassen. Es besteht eine Excursionsweite von 45° zwischen vollständiger Streckung und der Beugestellung von 135°.

14) Richter geb. Homann, 28 Jahr, rec. 28. Mai 1877. Bekam vor 2 Monaten acuten Gelenkrheumatismus. Bald nach dessen Heilung traten heftige Schmerzen im linken Kniegelenk mit Schwellung und Bewegungsbehinderung ein.

Erhebliche Schwellung des linken Kniegelenks, Kapselverdickung und Weichtheilinfiltration. Minimaler intraarticulärer Erguss. Enorme Schmerzhaftigkeit sowohl spontan wie bei Druck. Remittirendes Fieber mit abendlichen Steigerungen bis zu 39,4. Beweglichkeit minimal.

Schienenbehandlung und Gewichtsextension vergeblich angewandt.

8. Juni. Punction und Ausspülung mit 3% Carbolsäure. Geringe Quantität Eiter entleert.

Anfangs Nachlass der Schmerzen, Abnahme der Schwellung und Abfall des Fiebers.

22. Juni. Wiederverschlimmerung sämmtlicher Symptome, ein deutlicher intracapsulärer Erguss tritt jedoch nicht wieder auf. Durch eine vom 25. Juni bis 7. August fortgesetzte permanente Eisapplication gehen sämmtliche Erscheinungen allmälig wieder zurück.

15. August. Das Gelenk ist fast gar nicht beweglich. — Passive Bewegungen.

22. August. Geht mit Krücke umher.

1. Sept. Auf eigenen Wunsch vor der definitiven Heilung entlassen. Gelenk activ fast gar nicht, passiv nur sehr wenig beweglich.

15) Clara Moldenhauer, 25 Jahr, rec. 10. Sept. 1877. Erkrankte vor 3 Wochen an acutem Gelenkrheumatismus, der vorwiegend mehrere Fingergelenke und das rechte Kniegelenk befiel. Eine Schwellung des Kniegelenkes blieb bestehen, während die übrigen Affectionen nach Salicylsäuregebrauch verschwanden.

Enormer Erguss im linken Kniegelenk, Kapsel prall gespannt, wodurch Beugung sehr beschränkt.

15. Sept. Punction und Auswaschung. Es entleert sich eine gelbe, colloide, stark eitrige Flüssigkeit. Am Abend und folgenden Tage Temperaturen bis 38,3. Absolute Schmerzlosigkeit.

24. Sept. Kein Erguss mehr vorhanden.

27. Sept. Erste Gehversuche.

15. Oct. Entlassen. Active Beugung möglich bis 90°, passive in fast normaler Weise.

16) Ida Karge, 38 Jahr, rec. 25. Sept. 1877. Erkrankte am 15. August an acutem Gelenkrheumatismus, der sich seit dem 15. September unter leichter Reflexvescenz im rechten Kniegelenk fixirte. Allmälige Füllung des Gelenkes bei starker Schmerzhaftigkeit. Durchschnittliche Temperaturen zwischen 38,0 und 39,0.

27. Sept. Punction und Auswaschung mit 3% Carbolsäure. Es entleert sich eine reichliche Menge stark eitriger Synovia.

Keine Reaction, sofortiger Abfall des Fiebers.

3. Oct. Im Gelenk wieder ein mässiger Erguss. Compression mit Flanellbinden über einer Poplitealschiene.

11. Oct. Erguss verschwunden.

18. Oct. Steht auf und macht Bewegungen mit der Bonnet'schen Maschine. Ein Erguss entsteht beim Gebrauche nicht wieder.

12. Nov. Entlassen. Das Gelenk kann activ bis zum rechten Winkel gebeugt werden.

Sämmtliche 5 Fälle machten einen acuten Gelenkrheumatismus vor resp. 2 Monaten, 6 Wochen und 3 Wochen durch. Nach Ablauf desselben bekamen einige im unmittelbaren Anschluss, einige nach mehrtägiger Zwischenpause eine schmerzhafte Kniegelenksentzündung, welche mit Ausnahme von Fall 15 mit continuirlichem, theilweis allmälig zunehmendem Fieber, und einer Bewegungsbeschränkung, die zur Kapselspannung in keinem Verhältniss stand, verbunden war. Die Punction entleerte bei allen ein eitriges Exsudat, bei 2 (12 u. 14) ein rein eitriges, bei den übrigen ein vorwiegend eitriges.

Die Reaction auf die Operation gestaltet sich so, dass in 3 Fällen

ein temporärer Erguss wieder erscheint, und zwar 1 Mal mit allmäligem und 1 Mal mit sofortigem Abfall des vorher hohen Fiebers, 1 Mal mit leichter Steigerung des vorher geringen Fiebers. In 2 Fällen erschien kein Erguss wieder; von diesen hatte einer (15) eine 2tägige leichte Temperatursteigerung, bei einem stieg das allmälig abgefallene hohe Fieber nach 14 Tagen plötzlich wieder an und blieb monatelang auf der mittleren Höhe von 39,0.

Das Schlussresultat ist in allen Fällen: Heilung mit mehr oder weniger bedeutender Bewegungsbeschränkung. In 3 Fällen wird eine Flexion bis 90°, in 1 bis 135° und in 1 schliesslich fast gar keine active Beweglichkeit erreicht.

Haben wir nun durch unsere Therapie auf den Krankheitsverlauf günstig eingewirkt, haben wir die Krankheit geheilt? Bei dieser Frage muss man erwägen, was überhaupt von der Therapie hier verlangt werden konnte. Die primäre Localisation des Processes in der Synovialis vorausgesetzt, so entsprach nach den obigen Ausführungen die Punction und Auswaschung des Gelenkes der indicatio causalis vollständig. Soweit aber bereits parenchymatöse Veränderungen im Kapselbande und Knorpel vorhanden waren, lagen sie natürlich ausser dem Bereiche der directen Wirkungsweite unseres Eingriffs.

Ich glaube, dass man mit unserem Resultate zufrieden sein kann; denn mit Ausnahme der Richter (14), welche sich schon nach 14 Tagen der weiteren Uebung des Gelenkes durch passive Bewegungen entzog, war bei allen der Erfolg der Operation ein eclatanter. Die entzündlichen Erscheinungen schwanden schnell, und die Heilung mit gebrauchsfähigem, partiell beweglichem Gelenk kam in relativ kurzer Zeit zu Stande. Dies berechtigt uns zu der Annahme, dass wir dem in langsamem aber stetigem Vorwärtsschreiten begriffenen Processe Einhalt gethan und insofern die Krankheit geheilt haben. Bei der Richter lässt der ganze Krankheitsverlauf, namentlich die auffallende Schmerzhaftigkeit und die grosse Neigung zur Ankylosirung eine schon früh — vielleicht schon vor der Operation — entstandene schwerere Knorpelerkrankung vermuthen.

Von zweifelhafterem Werthe erscheint die Punction bei den folgenden 3 Fällen von acuter traumatischer Kniegelenkseiterung. Das Resultat war jedes Mal eine Ankylose, was gegen die grossartigen Erfolge der Gelenkdrainage gerade bei acuten Gelenkeiterungen erheblich absticht. Man könnte uns deshalb aus der Unterlassung der Drainage einen Vorwurf machen, wenn uns nicht die Eigenthümlichkeit der betreffenden Fälle gute Gründe für unser Handeln geboten hätte.

Wir wollen zunächst die Krankengeschichten betrachten.

17) Carl Plönske, 49 Jahr, rec. 27. Jan. 1876. Seit 2 Tagen durch Fall entstandene linksseitige Kniegelenksentzündung. Knie steht in leichter Flexion, Gelenkkapsel leicht ausgedehnt, Patella tanzt. Umgebung geröthet, heiss. Palpation und Bewegung äusserst schmerzhaft. Temperatur 38,5. — Eisbehandlung.
29. Jan. Punction und Auswaschung mit 3% Carbolsäurelösung

es entleert sich 1 Tassenkopf voll mit Eiter und Fibrincoagulis gemischte Synovia.

31. Jan. Keine Besserung der Schmerzen, kein Abfall des Fiebers, aber auch nicht die geringste Wiederansammlung des Ergusses; daher Gypsverband.

8. Febr. Schmerz und Fieber bestehen unverändert fort.

15. Febr. Abnahme des Gypsverbandes; — Erguss nicht wieder erschienen. Permanente Distraction des Gelenkes. Ebenfalls ohne Erfolg. Am

16. Febr. gewahrt man eine diffuse Schwellung der unteren Epiphyse und des unteren Dritttheils vom linken Oberschenkel. Die Haut ist ödematös, subcutane Venen gefüllt; Knochenschaft spindelförmig aufgetrieben. Jodpinselung, Eisblase. Bis zum 1. März bleibt das Fieber constant auf der mittleren Höhe von 39,0, ohne irgend welche bedrohliche Allgemeinerscheinungen. Von da an allmäliger Abfall desselben; vom 6. März an normale Temperatur.

13. März. Schwellung am Oberschenkel bedeutend vermindert; bei Ruhelage keine Schmerzen im Gelenk, wohl aber bei Bewegungen. Bei versuchsweiser Aussetzung der Distraction sofortige Steigerung der Schmerzen. Vom

17. März bis 17. April Gypsverband. Die Auftreibung des unteren Femurendes noch vorhanden, die Weichtheilinfiltration über derselben verschwunden. Die Umgebung des Kniegelenkes ist noch etwas ödematös. Bewegungen im Gelenk ausserordentlich schmerzhaft.

12. Mai. Patient geht mit Gypsverband ohne erhebliche Beschwerden umher.

14. Juli. Brisement forcé des fast ganz ankylosirten Gelenkes. Beugung bis zum rechten Winkel gelingt unter lautem Knarren und Schaben. Bewegungsübungen mit Bonnet'scher Maschine sind unerträglich schmerzhaft.

20. August. Beweglichkeit fast vollständig wieder verloren. Es wird auf dieselbe definitiv verzichtet, und das Bein in gerader Stellung eingegypst.

29. Dec. Entlassen mit ankylotischem Gelenk.

18) Jürgens, 28 Jahr, rec. 11. Mai 1876. Sonst gesunder kräftiger Mann. Vor 14 Tagen nach kurzem Knieen auf Steinpflaster Schmerzen im linken Kniegelenk, welche sich bei hohem Fieber schnell bis zum Unerträglichen steigerten. Bisherige Therapie: Anfänglich Blutegel und Kälte, dann in der Vermuthung dass sich ein periarticulärer Abscess entwickeln würde, Kataplasmen.

Bei der Aufnahme Kapsel prall gefüllt, Gelenkgegend heiss, roth; grosse spontane Schmerzhaftigkeit, die bei Bewegungsversuchen und Druck sich enorm steigert. Mässige Flexionsstellung. Temperatur zwischen 40° und 41°. Zunge trocken. — Eisbehandlung. — Keine Besserung.

13. Mai. Punction des Gelenkes, Entleerung von einem halben Tassenkopf voll stark eitriger, mit fibrinösen Flocken untermischter Synovia. — Gypsverband.

Schmerzen und Fieber dauern indessen trotzdem unverändert fort.

20. Mai. Abnahme des Gypsverbandes, nicht der geringste Erguss vorhanden. — Gewichtsextension, die rasch bis zu 7,5 Kilo gesteigert wird Dadurch werden die Schmerzen etwas gelindert, das Fieber fällt etwas ab bis auf eine Morgentemperatur von 38,0 und eine Abendtemperatur von 38,6—39,5, hält sich aber trotz permanenter Eisbehandlung und ungeachtet sich keine Spur von einem Erguss wieder zeigt bis Anfang Juli ziemlich auf derselben Höhe. Dann allmäliger Abfall.

24. Juli. Extension mit einer Lagerungsschiene vertauscht.

21. August verlässt Patient mit einem Gypsverbande das Bett; doch vergeht noch ziemlich lange Zeit, ehe der sehr zaghafte und schmerzscheue Patient sich entschliesst, sich auf den Fuss zu stützen.

Der Versuch, eine wenn auch geringe Beweglichkeit herzustellen, misslingt. Patient erhält im März 1877, da sich eine Flexionsstellung des Beines auszubilden droht, einen Schienenapparat, welcher die gestreckte Lage des Knies sichert. Heilung mit fibröser Ankylose — jetzt gute Gebrauchsfähigkeit.

19) Otto Danielsen, 18 Jahr, rec. 11. Mai 1877. Vor 8 Tagen, nach einer

Distorsion schnell zunehmende ungeheure Schmerzhaftigkeit des rechten Kniegelenks mit hohem Fieber und allgemeinem Unwohlsein.

Rechtes Knie steht in leichter Flexion; Kapsel prall gespannt. Weichtheile der Umgebung teigig geschwollen. Haut geröthet, heiss. Grosse Schmerzhaftigkeit sowohl spontan, wie bei Druck. Jede Bewegung wird mit Aengstlichkeit vermieden. — Eisbehandlung. Keine Besserung.

14. Mai. Punction und Ausspülung mit 3% Carbolsäurelösung. Es entleert sich trübe Synovia mit Faserstoffgerinnseln und Eiterkörperchen untermischt. Die Temperatur, die vor der Operation zwischen 38,0 und 39,5 sich bewegte, bleibt auf derselben Höhe, auch die Schmerzhaftigkeit ändert sich nicht. Dagegen erschien ein Erguss nicht wieder.

23. Mai. Enorme Schmerzhaftigkeit auf Druck und bei Bewegungen. Nicht nur die Gelenkkapsel, sondern auch die Knochenmasse der Femurcondylen ist sehr druckempfindlich. — Permanente Distraction bis zum 21. Juni, Jodpinselungen. Abendtemperatur durchschnittlich 38,5.

Vom 30. Mai bis 6. Juli jeden 2. Tag eine Injection von 2% Solutio Phenoli absoluti abwechselnd in das Gelenk und in die Femurcondylen. Bei dieser Behandlung geht Fieber und Schmerzhaftigkeit bis Anfang Juli vollständig zurück, Die Beweglichkeit ist dagegen fast gänzlich aufgehoben. Es besteht eine diffuse tumor-albusartige Schwellung der periarticulären Gewebe.

Während eines intercurrenten Erysipel's*), das von einer Druckstelle der Extensionsschlinge aus sich entwickelt hatte und während dessen eine Schienenbehandlung unmöglich war, entwickelte sich eine winklige Ankylose des Kniegelenks.

12. Nov. Bei dem Versuche ein Brisement forcé des Gelenkes zu machen, bricht die untere Epiphyse des Femur ab. Schon bei Anwendung mässiger Gewalt lösten sich unter einem knirschenden Geräusche die fibrösen Zwischensubstanzen im Gelenk, dasselbe konnte bis zu einem Winkel von etwa 135° gebeugt werden. Plötzlich gewahrte man aber auch eine auffallende seitliche Beweglichkeit und zwar nicht im Gelenke selbst, sondern etwa $1^1/_2$ Zoll höher in der Gegend des Epiphysenknorpels. Die Brisementversuche wurden nun selbstverständlich sistirt und die durch letzteres Ereigniss gebotene Behandlung eingeschlagen. Leider wird voraussichtlich bis zu dem Zeitpunkte, wo die Wiederholung eines Brisement stattfinden könnte, die Ankylose sich in solcher Weise vervollständigt haben, dass die Herstellung eines beweglichen Gelenkes ein für alle Mal wird aufgegeben werden müssen. Patient befindet sich noch in Behandlung.

Diese 3 in ihrer Veranlassung, ihrem Verlauf und schliesslichen Resultate sehr ähnlichen Fälle bieten in mehrfacher Beziehung ein hohes Interesse. Ein relativ unerhebliches Trauma — Knien auf hartes Steinpflaster, Fall auf das Kniegelenk, wodurch keinerlei erkennbare Verletzung stattfand, eine leichte Distorsion — veranlasst in wenigen Tagen eine ausserordentlich schwere Entzündung des Gelenkes mit hohem Fieber und unerträglicher Schmerzhaftigkeit. Die Erkrankung muss von vornherein eine weit über die Grenzen der Synovialis hinausgehende gewesen sein; dies erhellt einerseits aus dem stürmischen Anfange mit schwerem Allgemeinleiden, andererseits aus den von Anfang an vorhandenen entzündlichen Symptomen, die die Haut und periarticulären Gewebe in Form der Röthung, Hitze, teigigen Schwellung und Druckempfindlichkeit darboten. Die Quantität des intracapsulären Ergusses trat den übrigen Erscheinungen

*) Die Infection war von einem in unmittelbarer Nähe liegenden, an habituellem Gesichtserysipel leidenden Patienten ausgegangen.

gegenüber etwas in den Hintergrund. Die Qualität zumal — es handelte sich in allen 3 Fällen um einen nur theilweis eitrigen Gelenkinhalt — war mit ihnen nicht in Einklang zu bringen.

Für uns speciell interessant ist nun die auffallende Uebereinstimmung dieser 3 Fälle in dem Verhalten gegenüber der von uns eingeschlagenen Therapie. Nachdem wir aus den äusseren Symptomen die Diagnose auf eitrige Arthromeningitis gestellt hatten, haben wir durch die Punction das Gelenk entleert und mit Carbolsäure ausgewaschen, topische Antiphlogose und permanente Distraction angewandt. In keinem Falle erschien ein erkennbarer, intracapsulärer Erguss wieder, aber trotzdem fand sich nicht der geringste meliorisirende Einfluss auf die subjectiven Beschwerden und auf das Fieber; im Gegentheil stieg das letztere in dem einen Falle noch höher.

Diese sich entgegenstehenden Thatsachen — auf der einen Seite die Sistirung der Eiterung, auf der anderen der Mangel jeder Besserung der subjectiven Beschwerden und des Fiebers nach der Punction — legten den Gedanken nahe, dass es sich hier vielleicht um eine primäre Mitbetheiligung der knöchernen Gelenkkörper an dem Krankheitsprocesse handeln möchte; aber die hierauf gerichtete genaue Untersuchung ergab keinerlei besondere Anhaltspunkte für diese Hypothese ausser einer allgemeinen, hochgradigen Druckempfindlichkeit der ganzen Gelenkgegend, die uns kein hinreichender Beweis schien und ebenso wohl auf die phlegmonöse Schwellung der periarticulären Weichtheile bezogen werden konnte. Bei dem Mangel bedrohlicher, allgemeiner Symptome konnten wir deshalb keine bestimmte Indication zu einem weiteren Eingriffe finden und hofften von Tag zu Tag auf einen Abfall des Fiebers; von Tag zu Tag trösteten wir den ungeduldigen Kranken mit der Aussicht auf baldigen Nachlass der Schmerzen, aber vergebens. Da auf einmal wird bei dem einen 3 Wochen, bei dem zweiten 2 Wochen nach Beginn der Gelenkentzündung eine Erkrankung der epiphysären Knochentheile des Femur manifest.

Bei Plönske gewahrte man 3 Wochen nach Beginn der Krankheit eine diffuse Auftreibung der Epiphyse und des unteren Endes des Femurschaftes, über deren Natur man nur zweifacher Meinung sein kann, ob sie durch einen osteomyelitischen oder periostitischen Process veranlasst war. Mit Sicherheit ist dies nicht zu entscheiden, weil eine spontane Rückbildung eine genaue Untersuchung nicht stattfinden liess. Allein aus Analogie der häufigen Coincidenz der Epiphysenosteomyelitis mit eitrigen Gelenkentzündungen zu schliessen, möchte es sich wohl um eine Osteomyelitis gehandelt haben.

Bei Danielsen wurde etwa 14 Tage nach Ausbruch der Krankheit, nachdem Röthung und Schwellung der periarticulären Weichtheile nachgelassen, eine auffallende Schmerzhaftigkeit der Epiphysen des Femur manifest. Ich habe wiederholt den Kranken daraufhin genau untersucht und konnte auf das Bestimmteste constatiren, dass der Knochen selbst es war, und nicht etwa die Gelenkkapsel, welche

diese Schmerzhaftigkeit darbot. Es wurde deshalb die Diagnose auf eine Epiphysenosteomyelitis gestellt und parenchymatöse Carbolinjectionen nach Hüter in den Knochen gemacht, welche einen sehr augenfälligen Erfolg hatten. Fieber und Schmerzhaftigkeit schwanden allmälig, letztere etwas schneller, als ersteres, innerhalb 4 Wochen*). Die Vermuthung, dass es sich hier um eine Osteomyelitis gehandelt, erhielt später eine weitere Stütze durch das unliebsame Ereigniss, dass bei einem brisement forcé das Femur zerbrach. Ich wiederhole, dass die Brisement-Versuche äusserst vorsichtig gemacht wurden, weil man die Eventualität einer hochgradigen Erweichung des Knochens im Auge hatte, dass man einen möglichst kurzen Hebelarm gebrauchte und nur sehr wenig Kraft anwandte. Der Bruch geschah in der Gegend des Fugenknorpels, also an der Stelle, wo Entzündungen des Markes der Dia- und Epiphysen so gern eine Lockerung in der Continuität des Knochens veranlassen.

Es wäre nun hoch interessant, zu wissen, ob die Gelenkentzündung oder die Epiphysenerkrankung das primäre Leiden gewesen sei. Mit Sicherheit ist dies nicht zu entscheiden. Aber die geringe Tendenz der Synovialis zur Exsudation und Eiterung, die dauernde Sistirung der Eiterung nach der einmaligen Punction bei dem Mangel jeder Besserung von Schmerz und Fieber, ferner in 2 Fällen die anfangs zwar nicht erkennbare, später aber manifest gewordene Knochenaffection verlegen den Schwerpunkt der Krankheit entschieden in den Knochen. Dass nun das Knochenleiden erst einige Wochen nach Eintritt der Gelenkentzündung erkannt wurde, schliesst durchaus nicht aus, dass es primär vorhanden war. Der ganze Krankheitsverlauf würde uns jedenfalls viel verständlicher sein, wenn wir eine Osteomyelitis der Epiphyse des Femur als Ausgangspunkt des Leidens annehmen würden.

Wie soll man nun derartige Fälle behandeln? Wir sind mit unserem Resultate nicht sonderlich zufrieden. Würden wir vielleicht mit der Drainage mehr erreicht haben? Ich möchte es bezweifeln, weil ja der Hauptangriffspunkt der Drainage, eine profuse Eiterung, gar nicht vorhanden war, und weil nach der einmaligen Punction eine irgend wie erhebliche Eiteransammlung im Gelenke nicht wieder vorkam. Dadurch waren die gefährlichsten Folgezustände eines Empyema articuli überhaupt ausgeschlossen. Hätten sich auch nur die geringsten Anzeichen für eine durch den Gelenkinhalt drohende Gefahr dargeboten, so würden wir ohne Zaudern auch noch secundär zur Gelenkdrainage geschritten sein. Aber ich wiederhole es, dass zu keiner Zeit nach der Punction auch nur die Spur eines abnormen Gelenkinhaltes nachweisbar war. Ich nehme deshalb an, dass die krankhafte Exsudation nach der Auswaschung sistirte, und dass der

*) Wir haben übrigens von den parenchymatösen Carbolinjectionen noch bei 3 anderen Fällen (1 Synovit. fungosa des linken Ellbogen-, 1 desgl. des linken Fussgelenks, 1 Ostitis chron. des inneren Condylus der rechten Tibia) vorzügliche Erfolge gesehen, die uns zu weiterer Prüfung dieses Verfahrens sehr ermuthigt haben.

spätere Verlauf nur um so deutlicher beweist, dass es sich um eine vorwiegend, wahrscheinlich sogar primär ossale Erkrankung gehandelt haben muss, welche geradezu den Vergleich mit der acuten, infectiösen Osteomyelitis der Röhrenknochen provocirt.

Ich glaube nun, dass man, um Garantien für einen besseren Erfolg zu bekommen, eine längere Contactwirkung eines Desinficiens auf das Gelenkinnere herstellen muss, als es bei der einmaligen Punction mit Auswaschung und bei der Drainage geschieht. Man könnte vielleicht eine permanente Irrigation oder Infusion der Gelenkhöhle mit der Drainage verbinden.

Gleichzeitig hiermit müsste man aber auch von aussen her auf die phlogistischen Stoffe im Knochen einzuwirken suchen.

Hierzu eignen sich, wie einer unserer Fälle beweist, die parenchymatösen Carbolinjectionen nach Hüter und in gewissen Fällen die Ignipunctur nach Kocher, vielleicht auch die Trepanation des Knochens. Selbstverständlich wird man daneben die nie entbehrliche Immobilisirung und permanente Distraction des Gelenkes einleiten wegen ihrer unschätzbaren antalgischen Wirkung und zur Verhütung von Contracturen und Knorpeldecubitus.

Versuchsweise haben wir die curative Punction auch bei fungösen Gelenkentzündungen angewandt. Unsere Absicht ist, durch mehrfache Wiederholung der Ausspülung in Gemeinschaft mit den übrigen therapeutischen Massnahmen allmälig eine Einwirkung auf die kranken Gewebe zu erzielen. Es würde dies schliesslich im Grossen eine Wiederholung der Hüter'schen Carbolinjectionen sein, von denen wir unzweifelhafte Erfolge gesehen haben. Selbstverständlich wird man nur bei den leichtesten Fällen des Tumor albus und vor allen nur in solchen, wo Knorpel und Knochen noch wesentlich intact ist, einen Erfolg erwarten dürfen. Wir haben bis jetzt bei 3 Fällen von Synovitis fungosa des Kniegelenkes und bei 2 Fällen von chronischer Coxitis die Auswaschung des Gelenkes mit 5 % Carbolsäure gemacht. Ein nachtheiliger Einfluss hat bei keinem der Fälle stattgefunden. Wir enthalten uns übrigens vorläufig noch jedes Urtheils über den Nutzen dieser Operation bei genannten Krankheiten.

Die Hüftgelenkspunction wurde an der vorderen Seite, an der Stelle des Schede'schen vorderen Resectionsschnittes gemacht. Der Troikart wurde hart an der inneren Seite des Sartorius und rect. fem. etwas schräg in der Richtung nach oben und innen eingestossen. Man gelangt so über dem Schenkelhals in die Gelenkkapsel.

Wenn die bisher besprochenen Punctionen sämmtlich wegen entzündlicher Gelenkkrankheiten ausgeführt wurden, so müssen der Vollständigkeit halber zum Schluss noch 6 Fälle von hochgradigem traumatischen Haemarthros erwähnt werden, die durch die Punction in kurzer Zeit geheilt wurden*). Es sind dies lediglich Fälle von Pa-

*) Vergl. M. Schede, Zur Behandlung der Querbrüche der Patella und des Olecranon. Centralblatt für Chirurgie 1877. No. 42.

tellafractur mit hochgradigem, intraarticulären Bluterguss. Die Operation wurde hier in erster Linie zum Zweck der sofortigen Coaptation der Patellafragmente vorgenommen. Es genüge an dieser Stelle der Hinweis, dass in keinem Falle ein chronischer Hydarthros, der sich sonst gern an grosse, langsam resorbirte Blutergüsse anschliesst, entstand, dass in 2 Fällen, wo der Punction eine Carbolirrigation folgte, weder Fieber noch Schmerzhaftigkeit danach eintrat, während in den 4 anderen Fällen, wo die rein evacuatorische Punction gemacht wurde, eine leichte febrile und schmerzhafte Reaction folgte.

Aus den obigen Erörterungen geht vor allem die wichtige Erfahrung hervor, dass die unter antiseptischen Cautelen ausgeführte Punction des Kniegelenks ein absolut ungefährlicher Eingriff ist. Wenn man von dieser Ueberzeugung ausgehend ihren therapeutischen Werth gegenüber den älteren Behandlungsmethoden der Gelenkergüsse beurtheilt, so erhellt ihre Superiorität aus der grossen Sicherheit und Schnelligkeit des Erfolges und aus dem Ausbleiben von Recidiven in so überzeugender Weise, dass es zu ihrer Empfehlung kaum noch besonderer Auseinandersetzungen bedarf.

Ich bin nun der Ansicht, dass man den Kreis der Indicationen für die Punction erheblich weiter ziehen muss, als wir selbst dies bis vor kurzer Zeit noch thaten. Wir suchten bei frischen Fällen anfänglich immer die Operation zu umgehen und trachteten zunächst durch die gewöhnlichen Mittel zum Ziele zu gelangen. Erst wenn dabei die Affection sich als sehr hartnäckig erwies, oder wenn nach erfolgter Heilung bei geringem Gebrauche des Gelenkes ein Recidiv eintrat, hielten wir die Punction für geboten. Da nun dieser Fall aber sehr häufig eintrat, so lag die Erwägung nahe, weshalb man Zeit und Chancen für eine rasche Heilung unnütz verlieren solle mit Mitteln, die in jedem Falle von sehr zweifelhafter Wirkung sind. Wir halten uns deshalb jetzt nicht mehr lange auf mit Hautreizen, Compression etc., sondern pungiren sehr frühzeitig, sobald der Fall überhaupt dazu geeignet erscheint. Bis jetzt haben wir die besten Erfahrungen damit gemacht, so dass wir den früheren Satz Hüter's*), man solle angesichts der Gefahren der Arthropunction lieber auf langsamerem Wege zwar nicht cito, aber tuto fortzuschreiten suchen, dahin modificiren können: Man unterlasse es nicht, durch die gefahrlose Punction geeignete Gelenkkrankheiten cito et tuto zu heilen. — Zu den Gelenkaffectionen, welche durch die Punction und Auswaschung mit Carbolsäure theils geheilt, theils wenigstens günstig beeinflusst werden, glauben wir aber folgende rechnen zu dürfen:

I. Von acuter Synovitis diejenigen Fälle, bei denen durch eine hochgradige Exsudation ein Kapseldurchbruch droht oder grosse Schmerzhaftigkeit verursacht wird;

*) Klinik der Gelenkkrankheiten. 1. Aufl. p. 499.

II. die subacuten und chronischen serösen Ergüsse. Bei subacuter Synovitis warte man so lange, bis der Erguss nicht mehr zunimmt. Tritt dann nicht bei geeigneter Bandagirung in kurzer Zeit eine spontane Rückbildung desselben ein, so wähle man die Punction als den kürzesten und sichersten Weg zur Heilung.

Jeden chronischen Hydarthros pungire man sofort, da die Erfahrung lehrt, dass alle sonstigen Mittel eine dauernde Heilung nur mühsam und selten erreichen lassen;

III. die als Uebergangsformen zum Pyarthros bekannten eitrig-synovialen Ergüsse, die von Volkmann sogenannten katarrhalischen Gelenkeiterungen;

IV. die acuten Haemarthrosen infolge von Traumen. Bei excessivem Erguss kann die enorme Schmerzhaftigkeit die Entleerung des Gelenkes erheischen. Bei Fractur der Patella wird dadurch die erfolgreiche Behandlung der letzteren ermöglicht. In allen Fällen aber beschleunigt die Punction die Heilung und beugt den so gern nach Blutergüssen auftretenden Hydarthrosen vor;

V. vereinzelte Fälle von Arthritis urica mit hochgradigen Gelenkergüssen. Hier kann, wie unser Fall zeigt*), eine vorzügliche symptomatische Wirkung durch Linderung der Schmerzen nach Entfernung des Ergusses erzielt werden;

VI. parenchymatöse, eitrige Arthromeningitis nur insoweit, als von Seiten des Ergusses eine Kapselperforation droht, die durch die Punction verhindert werden kann. In den meisten Fällen wird hier die Drainage am Platze sein. In Fällen der Art, wie die 3 von uns mitgetheilten, und bei Gelenkverjauchungen infolge von maligner, infectiöser Epiphysen-Osteomyelitis, könnte man eine permanente Irrigation der Gelenkhöhle, Ignipunctur und Trepanation der Epiphyse etc. versuchen;

VII. die leichtesten Formen der fungösen Gelenkentzündung. Hier kann die Carbolausspülung nur adjuvirend neben sonstiger geeigneter Behandlung nützen. Auch wird man nur durch öfteres Wiederholen derselben etwas erreichen können.

---

*) S. p. 52, Anmerk.

V. Zur Behandlung der Blutungen nach Abort.

Von

Dr. **Boeters,**

Assistenzarzt an der chirurgischen Abtheilung des Berliner städtischen Krankenhauses im Friedrichshain.

Gebärmutterblutungen, die von Abort herrühren, kommen sehr oft erst in ärztliche Behandlung, wenn schon einige Tage, selbst mehrere Wochen seit dem Abort verflossen sind. Es ist dann ein häufiger Befund, dass der Cervix sich bereits wieder so stark verengt hat, dass man mit dem Finger nicht so ohne Weiteres in die Uterushöhle gelangen und dort nach der Ursache der Blutung suchen und eventuell Eireste entfernen kann; es ist erst nothwendig, den Cervix mit Laminaria oder Pressschwamm zu dilatiren, um zum Ziele zu gelangen. Ganz abgesehen von dem Zeitverluste, der doch einmal verhängnissvoll werden kann, und von der Gefahr, die ja bei dem Gebrauch der Laminaria bei Aborten, zumal wenn schon Zersetzung der Secrete eingetreten, doch nicht ganz wegzuleugnen ist, ist auch die Entfernung der Eireste dann häufig nichts weniger als leicht. Wenn die Gebärmutter hochsteht, die Höhle lang, die Bauchdecken und der Damm unnachgiebig sind, so ist ohne Chloroform nichts auszurichten; es bedarf einer grossen Kraftanstrengung seitens des Operateurs, um sich den Uterus genügend herabzudrängen und über den Finger zu stülpen; zuweilen ist ein Assistent dringend erforderlich, der den Druck von den Bauchdecken aus auf den Uterus ausübt, und schliesslich ist auch das Hinausschaffen der Eireste mit dem einen Finger oft noch sehr ermüdend und ist ein Zurückbleiben kleinerer Reste hin und wieder nicht zu verhüten.

Noch complicirter aber gestalten sich die Verhältnisse, wenn die Gebärmutter durch alte Adhäsionen fixirt, oder durch neue Entzündungen in ihrer Umgebung ein Noli me tangere für alle gewaltsameren Manipulationen geworden ist.

In letzterem Falle kann die Entscheidung, ob eine active oder zuwartende Therapie grössere Gefahren mit sich bringt, in der That

ausserordentlich schwierig sein. Eine acute Steigerung der Entzündung auf der einen, das Fortwirken der Krankheitsursachen auf der andern Seite, das sind die beiden Uebel, zwischen denen der Arzt zu wählen hat, und von denen oft schwer zu sagen ist, welches das kleinere sei.

In letzter Zeit ist daher zu dem genannten Zwecke auf der Abtheilung des Herrn Dr. Schede ein Verfahren angewandt, das entschieden vor den bisher gebräuchlichen den Vorzug der Leichtigkeit und Gefahrlosigkeit hat und mindestens dieselben Resultate versprechen dürfte.

Wir benutzen nämlich zur Entfernung von Eiresten aus dem Uterus den von Simon zum Auskratzen von Gebärmutterkrebsen angegebenen Löffel, und zwar ohne jede vorausgegangene Dilatation des Cervix; das Verfahren ist einfach folgendes:

Die Pat. wird in Steisslage auf den Operationstisch gelegt und durch die Simon'schen Specula die Portio zu Gesicht gebracht. Zuerst wird vermittelst eines Katheters die Gebärmutterhöhle mit 3% Karbollösung ausgespült, was besonders bei Zersetzung der Secrete zweckmässig erscheint; dann ein wohldesinficirter Löffel, dessen Stärke sich nach der Weite des Cervix richtet, eingeführt und mit demselben die ganze Gebärmutterhöhle nach allen Seiten in Zügen, die vom Fundus nach dem äusseren Muttermunde gerichtet sind, unter mässigem Drucke abgeschabt. Nach jedem Zuge wird der Löffel mit seinem Inhalte ans Licht gebracht, um denselben zu untersuchen und zu controliren, ob noch Reste vorhanden und in welcher Richtung sie hauptsächlich zu suchen sind. So können leicht alle Massen, selbst sehr kleine Reste, die der Entfernung mit dem Finger grosse Schwierigkeiten bereiten würden, herausbefördert werden, wenn man nur nicht eher aufhört, als noch Gewebspartikel im Löffel enthalten sind.

Wenn die Auslöffelung als genügend angenommen werden muss, wird die Höhle nochmals vermittelst eines Katheters mit 3% Karbollösung ausgespült, und dann in der von Schede für die Behandlung von Secretretention bei Wochenbettfieber (Berliner klinische Wochenschrift 1877. No. 23 und 24) angegebenen Weise die Drainage des Uterus ausgeführt, mit deren Hülfe je nach Bedürfniss die Gebärmutterhöhle mit Karbollösungen ausirrigirt werden kann.

Dies letztere Verfahren empfiehlt sich besonders in den Fällen, in welchen eine Zersetzung der Secrete vorhanden oder zu befürchten ist, bei Geruch des Ausflusses, bei schon bestehendem Fieber und Entzündungen der Gebärmutter und ihrer Umgebung.

Die ganze Operation ist in ungefähr einer Viertelstunde beendet. Die Blutung steht meist sofort; der Uterus contrahirt sich in Folge des starken Reizes, den die Auslöffelung, die Ausspülung und die Drainage macht, und der Entfernung der Eireste sehr stark. Die Schmerzen für die Patientin sind äusserst gering; selbst in den Fällen, wo bereits eine Entzündung der Beckenorgane vorhanden war, war die Anwendung von Chloroform nicht nothwendig.

Dies Verfahren ist bis jetzt in folgenden 9 Fällen, in deren erstem allerdings noch der Pressschwamm benutzt wurde, zur Anwendung gekommen:

1) N. abortirte vor 4 Wochen im 3. Monat der Schwangerschaft; seitdem ständiger Blutverlust, heftige Schmerzen im Unterleib und Fieber. Bei der Untersuchung zeigt sich das ganze Becken von einem sehr empfindlichen, festen Exsudat ausgefüllt, in dem der Uterus rings eingeschlossen lag; Muttermund für den Finger nicht durchgängig. Tamponade erwies sich erfolglos, daher wird nach sorgfältiger Irrigation des Uterus mit Karbollösung ein Pressschwamm eingelegt. Pat. bekam sofort einen Frostanfall; die Temperatur stieg. Durch Digitaluntersuchung wurden schlaffe Eireste an der vorderen Wand des Uterus nachgewiesen und in der Narkose mit dem scharfen Löffel entfernt. Keine Drainage eingelegt. Die Blutung stand sofort, dagegen nahm die Entzündung des Beckenzellgewebes, die durch den Pressschwamm wieder angeregt war, in den nächsten Tagen noch zu und schwand erst allmälig.

In diesem ersten Falle wurde leider der Versuch, ohne vorherige Dilatation des Cervix mit dem scharfen Löffel in den Uterus einzudringen, gar nicht gemacht. Allen späteren Erfahrungen zu Folge würde derselbe gewiss gelungen und damit die Steigerung der Entzündung vermieden sein. Dieselbe zeigte uns aber den Weg, der später eingeschlagen wurde.

Dann wandten wir in diesem Falle noch die Narkose an, weil wir die Schmerzlosigkeit der Manipulation, selbst bei bestehender Entzündung noch nicht kannten; später lehrten ähnliche Fälle, dass sie zu entbehren war. Auch würden wir vielleicht die Entzündung besser in Schranken gehalten haben, wenn wir nach der Auslöffelung Drainagen in den Uterus eingelegt und für besseren Abfluss der Secrete gesorgt hätten.

2) Schw. abortirte angeblich vor $^3/_4$ Jahren im 2. Graviditätsmonat, seitdem fast ununterbrochen Blutverluste von verschiedener Stärke. Uterus anteflectirt; äusserer Muttermund gut, innerer kaum für den Finger durchgängig; in der Gebärmutterhöhle noch starke Eireste nachweisbar. — Die Ausräumung mit dem scharfen Löffel ohne vorhergegangene Dilatation entfernte starke, noch völlig ernährte Eireste; Drainage mit 2stündlicher Karbolirrigation, Schmerzen sehr gering; vom Uterus keine Reaction; Blutung steht sofort. Drainage wird nach 8 Tagen herausgenommen, Patientin nach 14 Tagen geheilt entlassen.

An diesem Falle lernten wir zuerst, dass der Löffel noch recht gut dahin gelangt, wo der Finger nur mit Mühe hinkommt und nicht mehr zum Operiren benutzt werden kann.

3. Kl. abortirte im 4. Graviditätsmonat; seitdem Blutung. 8 Tage darauf fand sich der Uterus anteflectirt; innerer Muttermund nicht mehr für den Finger passirbar, mit Eiresten gefüllt; Ausfluss stark riechend. — Karbolirrigation; Auslöffelung ohne vorherige Dilatation entfernt noch starke, bis haselnussgrosse Stücke penetrant riechenden Gewebes. Drainage. Die Blutung steht sofort; keine febrile Reaction. Zersetzung hört nach einigen Tagen auf; Drainage nach 8 Tagen entfernt; Pat. kurz nachher entlassen.

4) S. abortirte vor 4 Wochen im 3. Monat; seitdem starker Blutverlust. Uterus bei der Untersuchung retro- und sinistrovertirt; innerer Muttermund für den Finger nicht durchgängig; Tamponade erfolglos. Auslöffelung des Uterus, dieselbe fördert etwas noch ernährtes Gewebe zu Tage. Drainage. Dieselbe wird am folgenden Tage vom Uterus ausgestossen und entsteht eine neue Blutung, die zur Wiederholung der Auslöffelung führt. Kaum noch Gewebsmassen entfernt. Sehr bald sind durch die Contractionen des Uterus die Drains wieder ausgestossen

und beginnt eine anfallsweise auftretende Blutung, die mehrere Tage vergebens theils mit Eiswasserirrigationen, theils mit Einleiten von heissem Wasser oder einer Lösung von Liq. ferri sesquichlorat. bekämpft wird. Es wird zur Dilatation des Cervix geschritten; die Digitaluntersuchung weist einen ganz kleinen Gewebsrest hoch an der vorderen Wand nach. Derselbe wird entfernt; Uterus nochmals energisch ausgekratzt. Drainage. Blutung steht endlich; keine weitere Reaction. Drainage nach 8 Tagen entfernt; einige Tage später Pat. geheilt entlassen.

Es war dies der erste und bis jetzt einzige Misserfolg, den wir zu verzeichnen haben. Der kleine, an der vorderen Wand festsitzende Rest war dem scharfen Löffel entgangen, ein Zeichen, dass man mit der Auslöffelung nicht sorgfältig genug verfahren kann.

5) P., an Abdominaltyphus erkrankt, abortirte vor 3 Tagen im 3. Monat der Schwangerschaft. Portio steht hoch, nach hinten gerichtet; im eröffneten Cervix ein starker Eirest fühlbar, der Höhle adhärent, dessen manuelle Entfernung bei dem hochgradigen Meteorismus unmöglich ist. Starke Zersetzung. — Irrigation mit Karbollösung, Auslöffelung des Uterus; Entfernung einer grossen Menge bereits in Zersetzung begriffener Eireste. Drainage. Uterus contrahirt sich stark: Blutung steht sofort. Sonst keine Reaction. Drainage nach 13 Tagen entfernt.

Pat. erlag später dem Typhus und einer linksseitigen Pneumonie. Die Obduction ergab keine Spur von Abnormität der Beckenorgane; Uterus fast zur Norm zurückgebildet; Schleimhaut normal bis auf eine linsengrosse flachvertiefte Druckstelle, die vielleicht der Drainage zuzuschieben ist.

6) Gr. seit einigen Tagen an einer linksseitigen croupösen Pneumonie erkrankt, abortirte vor 4 Tagen im 4. Schwangerschaftsmonate. Unterleib sehr empfindlich; Portio steht etwas rechts, fixirt; äusserer Muttermund weit, im inneren ein Gewebsrest, der sich in die Höhle verfolgen lässt und dort adhärent scheint. Gebärmutter empfindlich, im linken Scheidengewölbe ein umfangreiches Exsudat. Blutverlust gering; starke Zersetzung. — Auslöffelung entfernt eine Menge stark zersetzter Eireste. Drainage. Blutung steht sofort; keine Spur einer neuen Entzündung; Pat. nach 8 Tagen fieberfrei; Ausfluss geruchlos; Drainage entfernt. Nach weiteren 8 Tagen Parametrien frei, Uterus gut beweglich, involvirt.

7) B. abortirte vor 3 Wochen im 3. Monat; seitdem ständiger Blutverlust, heftige Schmerzen im Unterleib. Innerer Muttermund für die Fingerkuppe durchgängig: in der Uterushöhle Eireste fühlbar; Uterus fixirt, im linken und hinteren Scheidengewölbe ein festes, sehr empfindliches Exsudat. Kein Geruch. — Auslöffelung in der Narkose entfernt starke Eireste. Drainage. Blutung steht sofort: Entzündung nimmt nicht zu, im Gegentheil schwindet das Exsudat allmälig. Drainage nach 8 Tagen entfernt; Pat. einige Zeit später mit einem kleinen parametritischen Rest entlassen.

8) B. abortirte vor 8 Tagen, im 8. Monat der Schwangerschaft; enormer Blutverlust bis zur Aufnahme. Pat. hochgradig anämisch: Uterus dextroponirt, anteflectirt; äusserer Muttermund für ein Fingerglied durchgängig, innerer geschlossen; keine Reste fühlbar, doch starker Blutabgang und zersetzter Ausfluss. Auslöffelung entfernt kleine Bröckelchen eines zarten Gewebes. Drainage. Keine weitere Reaction. Blutung steht; doch hält in den nächsten 5 Tagen noch ein starker, seröser, fleischwasserähnlicher Ausfluss an, der dann auch sistirt. Drainage nach 20 Tagen entfernt; Pat. erholte sich allmälig.

Sechs Wochen später ging die Pat., die bereits das Bett verlassen hatte, ganz plötzlich an Embolie der Lungenarterie zu Grunde; es war ein Scheidenvarix geplatzt und die Blutung rasch durch Tamponade gestillt worden. Bei der immer noch sehr anämischen Frau hatte sich der Thrombus in sämmtliche paruterine Venen und selbst bis in die untere Hohlvene fortgesetzt, und hier sich jedenfalls ein Stück abgestossen; sonst am Uterus kaum etwas Abnormes.

9) K. abortirte Tags zuvor im 3. Graviditätsmonat. Leichte Empfindlichkeit des Uterus und des linken Parametriums. Cervix durchgängig; im Fundus starke Reste, mit einem Stiele adhärent. Starke Blutung; Tamponade erfolglos. — Ausräu-

mung des Uterus; Drainage. Tags darauf ein leichter Frost, am 3. Tage ein kleines Exsudat im hintern und linken Scheidengewölbe nachweisbar. Drainage nach 8 Tagen entfernt; Pat. fühlt sich wohl; das Exsudat resorbirt sich allmälig.

Ob in diesem Falle die Entstehung des Exsudates der Tamponade oder dem Gebrauch des Löffels zuzuschreiben ist, muss zweifelhaft bleiben. Unsere übrigen Erfahrungen berechtigen uns wohl, das erstere anzunehmen.

Diesen 9 Fällen kann ich noch einen zehnten Fall aus der poliklinischen Praxis anreihen, der zugleich den Vorwurf zurückweist, dass bei diesem Verfahren Operationstisch, Specula und Assistenz nothwendig seien.

14 Tage nach einem Aborte im 2. Monate der Gravidität, der ständige Blutungen im Gefolge hatte, bei einer Patientin, wo ich wegen starker Bauchdecken mir den Uterus nicht genügend herabdrängen konnte, um die Eireste zu entfernen, führte ich den Simon'schen Löffel auf dem touchirenden Finger ein und schabte die ganze Höhle, besonders die Stelle, an der ich die Eireste gefühlt hatte, tüchtig ab. Ich hatte die Genugthuung, dass auch hier die Blutung sofort stand. Die ganze Operation, die höchstens eine Viertelstunde währte, und dabei beträchtliche Eireste ans Licht förderte, ging unter der Bettdecke vor sich.

Darf man aus den vorstehenden 10 Beobachtungen einen Schluss ziehen, so scheint mir die angewandte Methode in mehrfacher Hinsicht vor der manuellen Entfernung evidente Vorzüge zu haben.

Zunächst bedarf man der Dilatation des Cervix nicht. Es ist uns stets leicht gelungen, wo wir es nur versuchten, den Löffel ohne vorherige Dilatation einzuführen, selbst da, wo schon längere Zeit verflossen war, und der Cervix sich wieder so contrahirt hatte, dass der Finger ihn nicht mehr passiren konnte.

Man kann also sofort zur Entfernung der Eireste schreiten, ohne erst Zeit mit der Erweiterung des Cervix zu verlieren. Dabei vermeidet man auch gleichzeitig alle Gefahren, welche die Erweiterung im Gefolge haben kann; sind dieselben allerdings auch nicht so häufig, als von manchen Seiten behauptet wird, so ist doch schon unser Fall 1) ein Beweis für ihre Existenz. Auch Veit giebt in seiner neuesten Arbeit: »die Therapie der Verhaltung von Eiresten nach Fehlgeburten (Zeitschrift für Geburtshülfe und Gynäkologie) zu, dass die Dilatationsmethode nicht ganz gefahrlos sei, obgleich er, ein eifriger Anhänger derselben, sie durchaus in Anwendung zieht. Insbesondere ist diese Gefahr gross bei Zersetzung der Eireste und bei bestehenden Entzündungen der Unterleibsorgane.

Auch der best desinficirte Pressschwamm vermehrt die Zersetzung, schafft neue Wunden der Mucosa und presst kleine Quantitäten Jauche in das Gebärmutterparenchym und in den Kreislauf.

Dass aber andererseits für bestehende Entzündungen in der Umgebung der Gebärmutter die Dilatation und die damit verbundene Zerrung derselben nicht vortheilhaft sein kann, ist klar. Für alle diese Zustände scheint mir unsere Methode eine werthvolle Errungenschaft zu sein.

Der scharfe Löffel kann aber auch die Dilatation ersetzen, wo sie als diagnostisches Hülfsmittel angewandt wird, um erst Eireste als Ur-

sache der Blutung nachzuweisen. Wir haben in mehreren Fällen gesehen, dass es nicht mehr möglich war, mit dem Finger in die Gebärmutterhöhle zu gelangen und Eireste nachzuweisen, jedoch der Löffel schaffte dieselben heraus und zeigte den Grund der Blutung, indem er ihn beseitigte.

Nur einmal (Fall 4) gelang es nicht, den Gewebsrest mit dem Löffel allein zu entfernen, so dass die Dilatation erst zu Hülfe gezogen werden musste; aber auch bei der manuellen Entfernung wird hin und wieder einmal eine Wiederholung des Eingriffes nothwendig werden.

Ganz besonders aber scheint mir unsere Methode am Platze zu sein in Fällen, wo die Gebärmutter und ihre Adnexe entzündet sind, wo der Uterus in feste Exsudatmassen unbeweglich eingeschlossen oder durch Adhäsionen in seiner Beweglichkeit gehemmt ist. Das sind die Fälle, wo bisher der Operateur nicht einzugreifen wagte, wo, wie wir bereits oben gesehen, der Pressschwamm zu verwerfen ist, wo aber auch alles bimanuelle Operiren von schädlichem Einflusse sein muss. Man begnügte sich in der Regel in diesen Fällen bisher damit die Blutung mit der Tamponade zu stillen, auf die Gefahr hin, die Zersetzung noch zu fördern und die Entzündung zu mehren.

Mehrere unserer Beobachtungen haben uns hingegen gelehrt, dass auch hier der Löffel ohne jede Gefahr angewandt werden kann. Nur 2 Mal sahen wir eine Steigerung der Entzündung (Fall 1 und 9), das erste Mal musste dieselbe indessen auf die vorausgegangene Dilatation mit Pressschwamm, das zweite Mal auf die Tamponade geschoben werden. In den übrigen Fällen nahm die Entzündung durchaus nicht zu, sondern fast sofort ab.

Ich möchte schliesslich noch hervorheben, dass in keinem unserer Fälle ein Grund zu der Annahme vorlag, als seien durch den Löffel Verletzungen der gesunden Schleimhaut veranlasst worden, wie sie bei den zu ähnlichen Zwecken von manchen Geburtshelfern benutzten Cüretten beobachtet zu sein scheinen. Die von den Chirurgen so vielfach constatirte Erfahrung, dass der scharfe Löffel, dessen Schneide ja senkrecht zu der Zugrichtung steht, nur bei einer ganz unmässigen Gewaltanwendung im Stande ist, physiologische Gewebe zu zerstören, bestätigt sich auch hier.

Somit glaube ich, dass in der Ausräumung des Uterus mit dem scharfen Löffel ein Hülfsmittel für die Behandlung der besprochenen Zustände gefunden ist, dessen Vorzüge leicht einleuchten und welches gewiss einer ausgedehnteren Prüfung werth ist. —

VI. Zur Behandlung von Narbencontracturen der oberen Extremitäten.

Von

Dr. Boeters,

Assistenzarzt an der chirurgischen Abtheilung des Berliner städtischen Krankenhauses im Friedrichshain.

Die permanente Gewichtsextension, bei Contracturen der unteren Extremitäten längst als eine der vorzüglichsten Behandlungsmethoden anerkannt, hat bisher in der Therapie gleicher Erkrankungen an den oberen Extremitäten nur wenig Anwendung gefunden. Abgesehen von den etwas grösseren Schwierigkeiten der Application in letzterem Falle und der grösseren Unbequemlichkeit für den Patienten, der gezwungen sein würde, im Bette zu liegen bei einer Erkrankung, die er andernfalls ambulant überstehen könnte, ziehen wir aus bekannten Gründen für die am häufigsten in Betracht kommenden Erkrankungen des Ellenbogengelenks die Flexionsstellung vor und haben nur selten das Bedürfniss, eine Streckung desselben anzustreben; oder wir wünschen eine in kurzen Intervallen abwechselnde Streckung und Beugung, so dass auch hier eine so einseitig wirkende Methode, wie die permanente Extension, unbrauchbar ist, und wir zu anderen Hülfsmitteln, passiven Bewegungen, Schienenapparaten etc. unsere Zuflucht nehmen müssen. Jene Fälle, bei denen die Beweglichkeit des Gelenkes nur im Sinne der Streckung behindert ist, dagegen die Flexionsfähigkeit frei, zählen zu den Seltenheiten; ihre Ursache beruht wohl stets in narbiger Schrumpfung der Weichtheile an der Beugeseite. Aber gerade diese Fälle setzen der Behandlung ausserordentliche Schwierigkeit entgegen, da mit dem Aufhören der Behandlung auch meistens die sich von neuem contrahirende Narbe den Erfolg derselben wieder vernichtet. Die eigenthümliche, von der Wirkung streckender Schienenapparate ganz verschiedene Art und Weise, auf welche, wie wir kürzlich zu erfahren Gelegenheit hatten, die permanente Gewichtsextension noch in fast verzweifelten Fällen

eine völlige und dauernde Heilung zu sichern vermag, veranlasst mich, die interessante Beobachtung der Oeffentlichkeit zu übergeben.

O. S., Gärtnerskind aus Falkenberg bei Berlin, 6 Jahr alt, fiel etwa 8 Tage vor Weihnachten 1876 mit beiden Armen in siedendes Oel, so dass sich sofort die Epidermis bis zum oberen Drittel der Oberarme ablöste und stellenweise die Verbrennung durch die Cutis hindurchgriff. Es entstand beiderseits ein Geschwür, welches von den Fingerspitzen aufwärts bis etwa zum Ansatz des Musc. deltoides an den Humerus hinaufreichte. Dasselbe ist anfangs wochenlang mit einer Mischung von Kalkwasser und Leinöl verbunden worden.

Ende März 1877 ist dann Patient der hiesigen Anstalt übergeben und bot damals folgenden Status:

Zarter, dem Alter entsprechend entwickelter, sonst gesunder Knabe. Beide Arme werden im Ellenbogen spitzwinklig flectirt vor der Brust gehalten; die Hände in rechtem Winkel zu den Vorderarmen gebeugt; Finger aneinander liegend, wie zur Hohlhandbildung, sehen fast gerade nach unten. Die Bedeckung der Finger und Hände bis zum Handgelenke besteht aus einer dünnen, lebhaft gerötheten, glänzenden, narbigen Haut; oberhalb der Handgelenke beginnt eine zum Theil mit schlaffen, blassen, leicht blutenden Granulationen besetzte, zum Theil völlig granulationslose Wunde, die die Vorderarme ringförmig umgiebt, die Muskulatur nirgends entblösst zeigt, hier und da kleine Narbeninseln zwischen sich fasst, und sich über die Ellenbogen hinaus bis zum oberen Drittel der Oberarme erstreckt, wo in einem schmalen Saume die Vernarbung bereits begonnen hat.

Die Finger sind activ wie passiv leidlich beweglich, doch kann die Hand wegen der Spannung der Haut auf dem Handrücken nicht zur Faust geschlossen werden. Die Handgelenke sind fixirt, lassen sich nur ein Minimum dorsal und volar bewegen, durchaus nicht in eine gestreckte Stellung zu den Vorderarmen bringen. Bei forcirten Versuchen spannt sich die junge Narbe an der Volarseite des Gelenkes so an, dass sie zu springen droht. Ebenso ist eine Streckbewegung in den Ellenbogen unmöglich; an der Beugeseite springt die geschrumpfte, noch nicht einmal wieder mit Epidermis überkleidete Haut in straff gespannten Falten hervor und setzt der Streckung ein absolutes Hinderniss entgegen.

Es wurde zunächst von einer besseren Stellung der Glieder ganz abgesehen und mit allen Mitteln dahin gestrebt, die Geschwüre zur Vernarbung zu bringen; Heftpflastereinwickelungen wechselten mit Salbenverbänden und Höllensteinumschlägen; Reverdin'sche Hauttransplantationen wurden mehrfach sowohl auf die Granulationen, als nach deren Abschabung mit dem scharfen Löffel auf den blossliegenden Geschwürsgrund stets ohne Erfolg versucht. Anfang Juni 1877 war die Vernarbung indessen so weit fortgeschritten, dass an der Streckseite des linken Armes noch eine 5 bis 6 cm lange und 3 bis 4 cm breite, gut granulirende Wundfläche, rechts dicht unter dem Ellenbogen noch eine solche von 3 cm Breite vorhanden war, welche den Arm bis auf eine schmale Brücke an der Ulnarseite ringförmig umgab.

Es wurde in der Narkose (6. Juni) ein Versuch gemacht, den rechten Arm zu strecken. Dabei reissen an der Beugeseite, 1 bis 2 Finger breit unter dem Gelenke, die Weichtheile bis auf die Fascie ein, so dass ein 2 bis 3 cm breit klaffender Spalt entsteht. Der Defect, sowie auch die Geschwüre des linken Armes werden mit Hautstückchen nach Reverdin bedeckt. Rechts war die Operation ganz erfolglos; die Hautstückchen hafteten nicht, und der Arm ging bald in seine flectirte Stellung zurück. Links dagegen heilten mehrere Hautstückchen an und machte die Vernarbung von denselben aus bessere Fortschritte.

Nach 14 Tagen wurde die Reverdin'sche Operation wiederholt mit besserem Erfolg, rechts heilten die meisten Hautstückchen an und führten zu einer energischen Vernarbung, so dass die Wunde bald fast ganz geschlossen war. Links dagegen stellte sich wieder ein kleiner Zerfall der gebildeten Narbe ein.

Jetzt schien es allmälig Zeit zu sein, an die Streckung der Arme zu denken und bekam Patient im Juli Schienen mit einem am Ellenbogen durch eine Schraube ohne Ende stellbaren Charnier, welches täglich im Sinne der Streckung etwas

angezogen wurde. Obgleich die Polsterung der Schienen eine vorzügliche war und Patient immer noch einen dickwattirten Verband trug, hielt die junge Narbe den Druck nicht aus, sondern es trat binnen wenigen Tagen erst links ein mässiger Narbenzerfall wieder ein, dann fielen auch am rechten Arm die transplantirten Hautstücke wieder ab und wurden mit der umgebenden Narbe gangränös. Die neu entstandene Wunde zeigte keine Spur von Granulation.

Die Schienen mussten sofort fortgelassen und von Neuem die Behandlung mit reizenden Salben begonnen werden. Anfang August hatte sich endlich wieder eine gute Granulation und beginnende Vernarbung eingestellt. Die Arme waren wieder in die alte Stellung zurückgegangen.

Da fasste Herr Director Schede die Idee, die permanente Gewichtsextension zu versuchen; Patient wurde in's Bett gelegt, an beiden Händen eine Heftpflasterschlinge angebracht, an der die Gewichtsschnur befestigt wurde; die Rollen, über welche dieselbe lief, befanden sich an einer Eisenstange, die rechts und links an den Nachbarbetten angeschroben wurde. An beide Arme wurden 3 Pfd. angehängt. So lag Patient mit ausgespannten Armen Tag und Nacht, nur beim Verbandwechsel oder zur Zeit der Mahlzeit wurden die Gewichte abgenommen; die Arme blieben anfangs von dem Extensionsverbande völlig frei, um an ihnen keinen schädlichen Druck auszuüben.

Der Erfolg war vorzüglich; anfangs spannte sich in der Beuge die Haut stark an, doch schon nach 2 Tagen war ein deutliches Nachgeben zu bemerken. Nach einigen Tagen erwies sich indess die an den Händen angebrachte Extensionsschlinge als zu wenig haltbar. Von der kleinen Haftfläche glitt das Pflaster zu leicht ab; es wurde daher die Schlinge mit zahlreichen Stecknadeln an dem Verbande der Vorderarme selbst angebracht, der zu diesem Zwecke grösser und fester angelegt wurde. Auf die Heilung der Wunden hatte diese Behandlung durchaus keinen nachtheiligen Einfluss.

Nach etwa 14 Tagen war die Streckung in beiden Ellenbogen passiv, wie auch activ vollständig erreicht. Dabei waren die Geschwüre bedeutend verkleinert, Anfang September der linke Arm ganz vernarbt. Ferner zeigte sich die äusserst interessante Erscheinung, dass die Narben, die vorher bis über die Mitte der Oberarme reichten, jetzt ganz unter die Ellenbeuge herabgezogen waren. Mit anderen Worten: Unter der Einwirkung der Gewichtsextension war nicht sowohl die Narbe gedehnt, als vielmehr gesunde Haut vom Oberarm und der Schulter her in einer so ungewöhnlichen Ausdehnung herabgezogen worden, dass die Narbe jetzt lediglich den Unterarm einnahm, die Ellenbeuge aber von ganz gesunder, normaler Haut bedeckt war, welche der freien Bewegung keinerlei Hinderniss in den Weg legte und gleichzeitig eine Rückkehr des früheren Zustandes undenkbar erscheinen liess.

Nun wurde auch die Streckung der Hände in Angriff genommen. Dieselben wurden mit Heftpflasterstreifen gegen eine gabelförmig abgebogene, auf der Streckseite des Vorderarms in den Verband eingelegte Eisenschiene angezogen und so allmälig mehr und mehr gestreckt.

Mitte September war Patient bereits wieder ausser dem Bette, Nachts jedoch wurde er noch in den Verband gelegt. Bald ist derselbe auch ganz fortgelassen.

Die Hände zeigen immer noch Neigung, in die alte Stellung zurückzugehen und müssen durch fortgesetzte passive Bewegungen, eventuell auch einmal wieder durch den Schienenverband in normaler Beweglichkeit erhalten werden. In den Ellenbogen ist bis heutigen Tages die Beweglichkeit völlig frei geblieben. Der linke Arm ist seit Anfang November definitiv vernarbt, während die Vernarbung des rechten immer noch nicht ganz vollendet ist.

Im vorliegenden Falle hatten die zuerst angewandten Methoden — Schienenapparate, forcirte Streckung — keine andere Wirkung gehabt, als die schon so träge Wundheilung noch zu stören, die Be-

weglichkeit der Arme hatten sie nicht gefördert. Der permanenten Extension gelang es, in 14 Tagen die normale Beweglichkeit wieder herzustellen, und zwar ohne jegliche Störung der Wundheilung; kein schädlicher Druck oder Zug äusserte sich auf die Granulationen oder die Narbe, der Heilungsprocess konnte ungestört seinen Fortgang nehmen. Auf die Art, wie das zu Stande kam, haben wir schon oben aufmerksam gemacht. Es handelte sich nicht um eine Dehnung der Narbe; im Gegentheil, dieselbe zog sich fast sichtbar mehr und mehr zusammen, so dass, da ihr peripheres Ende an den Fingerspitzen unnachgiebig befestigt war, das centrale Ende allmälig von den Oberarmen auf die Vorderarme herabrückte und gesunde Haut von den Schultern her auf Oberarm und Ellenbogen nach sich zog. So überbrückte denn schliesslich die Narbe, die die Flexionsstellung bewirkt hatte, gar nicht mehr das Gelenk, sondern endete bereits einen guten Finger breit unter demselben, und die an ihrer Stelle befindliche gesunde Haut liess es fast räthselhaft erscheinen, wie hier eine Contractur bestanden haben konnte. Man darf wohl annehmen, dass im Gegensatz zu der Wirkungsweise der Extension, welche die Schrumpfung der Narbe nicht nur gestattete, sondern vielmehr beförderte, eine Schienenbehandlung im günstigsten Falle nur eine Dehnung der Narbe erzielt haben würde, da ja dieselbe am Oberarm von der Schiene festgehalten und an der Contraction gehindert worden wäre; ein Resultat, welches nach Abnahme der Schiene wahrscheinlich bald wieder durch nachfolgende Narbencontraction verloren gegangen sein würde.

VII. Zur Kenntniss der primären infectiösen Knochenmark- und Knochenhautentzündung.

Von

Dr. **Max Schede** und Dr. **Karl Stahl.**

In dem kurzen Zeitraum von 30 Monaten wurden auf der chirurgischen Abtheilung des Berliner städtischen Krankenhauses im Friedrichshain nicht weniger als 20 Fälle acuter infectiöser Osteomyelitis und Periostitis behandelt, welche sämmtlich noch im ersten acuten Stadium der Krankheit, zum Theil schon in den ersten Tagen derselben, zur Aufnahme gelangten. Zwei weitere, von dem einen von uns in etwas früherer Zeit privatim behandelte, bisher noch nicht publicirte Fälle sind dieser Beobachtungsreihe hinzugefügt, eben so wie zwei Fälle von centralen Abscessen der Humerusdiaphyse, die nach acuten Osteomyelitiden zurückgeblieben waren, und von denen der eine vor Jahren in der hallischen Poliklinik ebenfalls von den ersten Tagen der Erkrankung an in Beobachtung gestanden hatte.

Dieses Material von 23 von Anfang an beobachteten acuten Osteomyelitiden erschien hinreichend, um eine ausführlichere Besprechung derselben zu rechtfertigen; denn wenn auch die Kenntniss dieser interessanten Erkrankung in den letzten Jahren durch vortreffliche Arbeiten namhafter Autoren wesentlich gefördert und erweitert worden ist, so ist doch über manche Punkte eine Einigung der Ansichten noch keineswegs erfolgt und manche neue Fragen sind mit der Entwicklung unserer allgemeinpathologischen Anschauungen aufgeworfen, zu deren Beantwortung es neuer Beobachtungen und Untersuchungen bedarf. Die Gelegenheit, eine grössere Reihe von frischen Osteomyelitiden und Periostitiden zu sehen und zu behandeln, ist aber selbst an Orten, in deren Umgebung die Krankheit besonders häufig auftritt, nicht so leicht gegeben. Die Erfahrungen, welche Lücke an dem classischen Ort für Osteomyelitis, in Bern, während eines drei Mal längern Zeitraums sammelte, sind keine ausgedehnteren, wie die unsrigen, und die von Volkmann in seinen Beiträgen zur Chirurgie mitgetheilten beziehen sich fast ausschliesslich auf solche Kranke, welche erst nach Ablauf des acuten Stadiums der Krankheit in seine Behandlung traten.

Auch die ältere Literatur der Osteomyelitis ist keine reichhaltige. Bekanntlich reicht merkwürdigerweise unsere ganze Kenntniss der so eigenartigen Krankheit kaum 25 Jahre zurück, zu welcher Zeit Chassaignac in seinem Traité de la suppuration (Gaz. med. de Paris 1854) die allgemeine Aufmerksamkeit auf dieselbe lenkte. Dem spärlichen Verzeichniss der seitdem erschienenen wichtigeren Arbeiten, welches sich dem Lücke'schen Aufsatz (deutsches Archiv für Chirurgie. Bd. IV, p. 245) beigefügt findet, haben wir nur zwei bedeutendere Veröffentlichungen hinzuzufügen: Die Arbeit Lücke's selbst und den Abschnitt über Osteomyelitis in Volkmann's »Beiträgen zur Chirurgie« (Leipzig 1875). Die wiederholten Discussionen in der Pariser société de chirurgie und einzelne englische Veröffentlichungen haben wenig zur Kenntniss der Affection beigetragen. Auf die vortrefflichen Aufsätze der beiden eben genannten verdienten Forscher und namentlich auf die bei weitem ausführlichere und eingehendere Besprechung Lücke's werden wir dagegen im Folgenden vielfach Gelegenheit haben zurückzukommen, und wollen hier gleich die Bemerkung vorausschicken, dass die grösstentheils übereinstimmenden Ansichten derselben durch unsere Erfahrungen im Wesentlichen nur eine neue Bestätigung erhalten, während wir allerdings andrerseits dazu beizutragen hoffen, über einige bisher noch dunkle und weniger beachtete Punkte ein etwas helleres Licht zu verbreiten. Die von Lücke gewählte Bezeichnung »primäre infectiöse Knochenmark- und Knochenhautentzündung« haben wir adoptirt, da sie auch nach unserer Ansicht dem Wesen der Krankheit am meisten entspricht.

Wir theilen zunächst unsere Beobachtungen selbst in nuce mit.

I. Acute Osteomyelitis der Diaphysen. 12 Fälle.

1. Paul Possart, 12 Jahr alt, rec. 22. März 1877. Osteomyelitis multiplex (beide Oberschenkel und beide Oberarme). Trepanation beider Oberschenkelknochen. Pleuritis. Multiple eitrige Gelenkentzündungen, Muskelabscesse etc. Tod.

Pat. fiel vor 4 Tagen auf den rechten Oberschenkel. Am folgenden Tage intensive Schmerzen in demselben, die von einer rasch zunehmenden Schwellung gefolgt waren. Gleichzeitig bestand heftiges Fieber; ein initialer Schüttelfrost scheint nicht vorhanden gewesen zu sein.

Stat. praes.: Schwächlich gebauter Knabe. Der rechte Oberschenkel in toto ca. um das Doppelte geschwollen; die Haut infiltrirt, ödematös. Starke Schmerzen bei der Palpation. Im Kniegelenk geringer Erguss. Fluctuation ist nirgends nachzuweisen. — Temp. Ab. 39,6.

23. März. Während der Nacht grosse Unruhe, Delirien. Im Bereiche des unteren Drittels des rechten Oberschenkels lässt sich an der inneren Seite Fluctuation nachweisen. In der Narkose wird hier, zwischen Femoralis und Condyl. int. eingeschnitten und allmälig bis auf das Periost vorgedrungen. Letzteres ist noch undurchbrochen und wird incidirt; eine beträchtliche Quantität trüber, blutig seröser, nicht riechender Flüssigkeit wird entleert, in der sich zahlreiche Micrococcen nachweisen lassen. Der an der Incisionsstelle zu Tage tretende Oberschenkel-

knochen wird sofort trepanirt und das Knochenmark in möglichst weiter Ausdehnung mit dem scharfen Löffel ausgeschabt. Das Gewebe desselben erscheint an einzelnen Stellen mit gelblich verfärbten Herden durchsetzt und gelingt auch hier der Nachweis zahlreicher freier Micrococcen und Diploformen.

Die Markhöhle wird mit 5% Carbolsäurelösung ausgespült. Drainage. Lister. Temp. M. 38,0. A. 36,1.

24. März. Während der Nacht Delirien. Heute früh Schmerzlosigkeit. Die Zunge feucht, nicht belegt. Sensorium frei. Secretion aus der Incisionswunde mässig. Keine Zersetzung.

Am Abend klagt Pat. auch über Schmerzen im linken Oberschenkel, genau an derselben Stelle, wie am rechten. Es lässt sich daselbst eine leichte Röthung und Schwellung nachweisen. — Temp. M. 37,6. A. 38,5.

25. März. Andauernd grosse Unruhe, soporöses Aussehen. Die Schwellung des linken Oberschenkels hat zugenommen. Auch das linke Kniegelenk zeigt mässige Empfindlichkeit und geringen Erguss.

26. März. Fortdauernde Delirien. Das Secret aus der Incisionswunde des rechten Oberschenkels heute zersetzt. Die Wunde sieht missfarbig aus. Die Anschwellung des linken Oberschenkels noch stärker geworden. Trotzdem Fluctuation bisher nicht deutlich nachweisbar war. Längsincision an der Aussenseite des linken Oberschenkels im unteren Drittel, bis auf das Periost. Nach Spaltung desselben ergiesst sich von der Hinterseite des Femur her eine beträchtliche Quantität derselben geruchlosen, dünnen Flüssigkeit, welche am andern Schenkel gefunden war. (Auch hier Micrococcen.) Darauf Trepanatio femoris mit Ausschabung der Markhöhle. Das Markgewebe hier missfarbig. Drainage. Lister. Pat. liegt auch nach der Operation andauernd im Sopor. Im Bereiche des rechten und linken oberen Lungenlappens grossblasige Rasselgeräusche. Der Puls sehr schnell, fadenförmig. Das Schlucken erschwert. Die Pupillen mässig weit, träge reagirend. Eine Blutprobe zeigt unter dem Mikroskop die Zahl der weissen Blutkörperchen enorm vermehrt, so dass ungefähr auf 2 rothe ein farbloses kommt. Urin einweissfrei.

Der Collaps nimmt immer mehr zu und am andern Morgen tritt Exitus letalis ein.

Die Section ergab zahlreiche Abscesse in der Muskulatur des rechten Oberschenkels, im Musc. rectus abdominis dexter und im Musc. pectoralis major dexter. Hirsekorngrosse Abscesse fanden sich ferner im Myocardium, während am Pericardium ausser einigen kleinen Petechien weitere Veränderungen sich nicht vorfanden. In beiden Lungen eine grosse Anzahl hämorrhagischer Infarcte, besonders zahlreich an den Lungenrändern, zum Theil schon in puriformer Schmelzung begriffen. Diesen Infarcten entsprechen auf der Pleuraoberfläche circumscripte fibrinöse Auflagerungen. Nieren und Leber zeigen eine ausgesprochene trübe Schwellung. Milz von normalem Volumen, zeigt keinen patholog. Befund. Im rechten Kniegelenk, im rechten Ellenbogengelenk und in beiden Schultergelenken eine grosse Menge eitrigen Exsudates. Als darauf hin die beiden Oberarmknochen durchsägt wurden, fanden sich auch hier disseminirte osteomyelitische Herde, ohne dass es bis dahin zu einer Exsudatansammlung unter dem Periost gekommen war.

2. Margarethe Brumme, 10 Jahr. Osteomyelitis des rechten Oberschenkels und der linken Tibia. Kleine Nekrose der letzteren. Entzündung von rechtem Knie- und linkem Fussgelenk. Sequestrotomie. Heilung.

Am 8. November 1874 heftige Erkältung, am Tage vorher leichte Contusion des rechten Oberschenkels. Am 8. Abends heftige Schmerzen im Oberschenkel

und hohes Fieber, wenn auch kein Schüttelfrost. Seit dem 13. November heftige Schmerzen am unteren Ende der linken Tibia und im linken Fussgelenke. Am 17. November kommt Pat. in Behandlung. An der Tibia ist der Abscess dem Aufbruch nahe. Incision. Knochen entblösst.

Rechts Fluctuation in der Tiefe unter dem Rectus femoris. Incision durch denselben hindurch. Periost bereits vom Eiter durchbrochen, so dass man durch die Oeffnung gerade einen Finger einführen kann. Innere und hintere Seite des Knochens an der typischen Stelle in einer Ausdehnung von 8—10 cm entblösst. Drainage Lister.

Verlauf seitdem im Ganzen gut. Rascher Fieberabfall.

16. März 1875. Nekrotomie an der Tibia. Kleiner osteomyelitischer, etwa 1 cm langer und sehr dünner Sequester.

6. Mai 1875. Incision auf die entblösste Oberschenkelpartie von der äusseren Seite aus. Keine Nekrose. Knochen verdickt, oberflächlich erweicht, wird nur abgeschabt, worauf die Wunde sich rasch schliesst.

Das rechte Kniegelenk war stark in Mitleidenschaft gezogen. Ungewöhnlich schwere Ankylose desselben. Nach dem Gebrauche von Soolbädern, kalter Douche, Massage, passiven Bewegungen besonders in der Bonnet'schen Maschine etc. wird im Laufe der Zeit wieder völlige Beweglichkeit erreicht.

Die Mutter der Patientin war kurz vor Beginn der Erkrankung an acutem Gelenkrheumatismus gestorben.

Ende April dieses Jahres stellte sich das junge Mädchen wieder vor. Es hatte sich ein schweres Genu valgum ausgebildet, wegen dessen sie von neuem chirurgische Hülfe in Anspruch nehmen musste. Da die Patientin als Kind sehr wohlhabender Eltern in keiner Weise jemals übermässig angestrengt worden ist, da mit ängstlichster Sorgfalt über ihre Gesundheit gewacht, alle Schädlichkeiten nach Kräften fern gehalten und ein durchaus vernünftiges und zweckmässiges Regime eingehalten wurde, so liegt es nahe, eine Wachsthumsstörung an der Epiphysenlinie in Folge der überstandenen Osteomyelitis als die directe Ursache des Genu valgum anzunehmen, ohne dass sich natürlich ein strenger Beweis für diese Anschauung beibringen liesse.

3. Adolf Fischer, 16 Jahr, rec. 1. Mai 1876. Osteomyelitis des rechten Oberschenkels, Periostitis der linken Tibia. Später Caries des Kreuzbeins. Kniegelenksentzündung. — Nekrose und Sequestrotomie am Oberschenkel.

Pat. will bis zum Beginn seines jetzigen Leidens gesund gewesen sein. Ein Trauma oder einen sonstigen Grund weiss er für dasselbe nicht anzuführen. Vor vier Wochen begann unter starken Schmerzen eine Schwellung des rechten Oberschenkels, und zwar zuerst an der Aussenseite desselben nahe über dem Kniegelenk. Diese Schwellung dehnte sich bald gleichmässig über den ganzen Oberschenkel aus. Pat. kam sehr herunter; starke Fröste mit folgender Hitze, Appetitlosigkeit, entsetzliche Schmerzen, welche ihm die Nachtruhe raubten, traten ein. Nachts meist Delirien.

Stat. praes: Hochgewachsener, kräftig entwickelter Mensch. Hautfarbe blass, Wangen geröthet.

Der rechte Oberschenkel zeigt eine ziemlich gleichmässige, sehr bedeutende Schwellung in seinen beiden unteren Dritteln, die sich etwas geringer auch auf Kniegelenk und Unterschenkel fortsetzt. Kniegelenk in stumpfwinkliger Flexion. Die leiseste Berührung der geschwollenen Partie ist dem Pat. äusserst schmerzhaft. Bei der Palpation fühlt man schwappende Fluctuation. — Temp. 39,0.

In der Narkose wird an der äusseren und hinteren Seite des rechten Oberschenkels, ungefähr an der Grenze des unteren und mittleren Drittels, eine circa 5 cm lange Incision gemacht und eine immense Menge mit nekrotischen Gewebsfetzen gemischten übelriechenden Eiters entleert. Der Finger gelangt sofort auf das entblösste Femur, welches von der Epiphysenlinie etwa 15 cm aufwärts seines Periosts beraubt ist. Gegenöffnung auf der Innenseite. Drainage, Lister. Abendtemp. 37,0.

In den nächsten Tagen rasche Besseruug, Nachlass aller Symptome, Patient bald fieber- und schmerzlos. Kniegelenksaffection geht rasch zurück, einige active Bewegung bald wieder möglich. Reichliche, aber aseptische Eiterung.

25. Mai. Heute stellt sich plötzlich Frösteln mit folgender Hitze ein. Die Temperatur steigt auf 39,2. Von Seiten des Oberschenkels nicht die geringste Beschwerde.

Milzdämpfung vergrössert. Milz unter dem Rippenbogen palpabel. Stuhlgang normal. — Appetitlosigkeit.

Fieber und Milzschwellung halten etwa 10 Tage an und verschwinden dann, ohne dass eine bestimmte Diagnose hätte gestellt werden können. Ziemlich starke Wundsecretion. Seitdem im Allgemeinen ungestörtes Wohlbefinden.

12. Juli. Nekrotomie. Die Wunde an der Aussenseite des Oberschenkels wird erweitert. Man gelangt an der typischen Stelle, der hintern Seite des untern Diaphysentheiles, auf den Sequester, welcher, wie gewöhnlich, hier kaum von Spuren einer Todtenlade umgeben ist. Zwei grössere und mehrere kleinere nekrotische Stücke werden extrahirt. Die ersteren umfassen fast die ganze Dicke des Oberschenkelknochens. Blutung gering.

Die Heilung verläuft ziemlich langsam. Nachdem die Fisteln schon alle geschlossen, bricht eine an der Innenseite wieder auf und es zeigt sich, dass in der Tiefe noch ein loser Sequester liegt, der ebenfalls extrahirt wird. Ein kleiner Hautabscess am Malleol. internus wird incidirt und entleert eine geringe Quantität Eiter, worauf er sich schliesst.

Am 20. Januar 1877 wird Patient entlassen. Es besteht nur noch ein wenig Eiter secernirender Fistelgang.

Am 8. März kommt Patient wieder in das Krankenhaus. Seit seiner Entlassung hat er wiederholt Schmerzen im rechten Unterschenkel gehabt, dessen unteres Drittel nicht unbeträchtlich geschwollen ist. Die oben erwähnte Incisionswunde ist wieder aufgebrochen, doch erreicht die Sonde von ihr aus nirgends den Knochen. Dagegen findet sich vor dem Malleol. ext., 4 cm über dem Fussgelenk, eine fluctuirende Stelle. Eine Incision zeigt, dass die vordere und äussere Seite der Tibia vom Periost entblösst ist, ohne dass ein Sequester vorhanden wäre. Der freiliegende Knochen ist blutreich, osteoporotisch. Abschaben desselben mit dem scharfen Löffel, worauf die Heilung so rasch erfolgt, dass die Wunden schon Ende März geschlossen sind. Dagegen zeigt die Fistel an der Innenseite des Oberschenkels durchaus keine Tendenz zur Heilung. Die hintere Femurseite liegt noch in ziemlicher Ausdehnung bloss, ohne dass der Knochen lebensunfähig oder noch ein Sequester vorhanden wäre. Allgemeinbefinden gut.

2. Juni. Klagen über heftige Schmerzen im rechten Kniegelenk. Deutlicher Erguss. Röthung der Haut. Hitze. Temp. 38,6.

Unter Anwendung eines Compressivverbandes schwinden nach einigen Tagen Schmerzen und Schwellung. Dagegen hat sich unterdessen an der Innenseite des Oberschenkels dicht über dem Condylus int. ein Abscess gebildet, der incidirt wird. Es entleert sich viel Eiter. Knochen liegt nicht bloss. Temperatur wieder normal.

Seit dem 17. Juli klagt Patient über grosse Schmerzen in der rechten Glutäal-

gegend. Es besteht dort eine diffuse Schwellung und in der Tiefe hinter dem Gelenk grosse Druckempfindlichkeit. Das Hüftgelenk selbst intact. Diese Schwellung nimmt langsam zu und es lässt sich nach einiger Zeit in der Tiefe deutlich Fluctuation nachweisen. Es wird deshalb am 7. Aug. eine Incision gemacht und man gelangt in der Tiefe hinter dem Musc. glutaeus med. auf eine geringe Menge Eiter. Von dieser Abscesshöhle aus führt ein Gang nach oben, der sich jedoch nicht weiter verfolgen lässt. Kranker Knochen wird nirgends entdeckt. Temp. Abends bis 38,5, Morgens normal.

Die Secretion aus dieser Wunde bleibt gering; eine Neigung zum Schliessen besteht nicht, trotz wiederholten Ausschabens mit dem scharfen Löffel. Irgendwelche Knochenfragmente sind nie entfernt worden. Auch die am unteren Femurende noch bestehende Fistel zeigt ebenfalls geringe Tendenz zur Heilung. Eine am 1. November vorgenommene Untersuchung in der Narkose ergiebt, dass sich hier nirgends eine Nekrose des Femur findet, nur einige kleine Erweichungsherde, die ausgeschabt werden.

Erst Mitte Januar 1878 gelang es, die Quelle der Eiterung in einer Caries der vorderen Seite des Kreuzbeins zu entdecken. Der Krankheitsherd konnte sondirt und durch eine neue Incision ein bequemer Zugang zu demselben geschaffen werden. Evidement des Kreuzbeins — Anfallsweise heftige neuralgische Schmerzen, die sich aber verloren, als Patient in ein permanentes Bad gesteckt wurde. Patient hat sich seitdem wieder sehr erholt, ist den ganzen Tag ausser Bett, geht umher und sieht blühend und wohl aus. Die Fisteln secerniren wenig, führen nicht mehr auf entblössten Knochen und scheint die endliche Ausheilung ziemlich sicher.

4. Paul Kirsch, 11 Jahr alt, rec. den 18. Juli 1877. Osteomyelitis der linken Tibia und des rechten Oberschenkels. Nekrosenbildung. Sequestrotomie. Heilung.

Patient erkrankte vor etwa 6 Wochen plötzlich und ohne nachweisbare Ursache mit heftigem Fieber und hochgradigen Schmerzen im ganzen linken Unterschenkel, verbunden mit völliger Functionsunfähigkeit des kranken Gliedes. Dasselbe schwoll bald an, wurde dann auch roth und glänzend und nach etwa 3 Wochen erfolgte der spontane Aufbruch über der Crista tibiae, wobei sehr viel Eiter entleert wurde. Etwas später wurde unter dem Knie noch eine Incision hinzugefügt.

Pat. blass und angegriffen aussehend, sonst gut entwickelt und von leidlichem Ernährungszustand, fiebert stark. Die Temperatur erhebt sich Abends bis 40,6, während sie des Morgens allerdings die Norm nicht erheblich übersteigt. An der vorderen Seite des geschwollenen linken Unterschenkels zeigen sich mehrere stark secernirende Fisteln, durch deren jede die Sonde sofort die blossgelegte Tibia fühlt. Erweiterung der Fisteln, sorgfältige Desinfection mit 5% Carbolsäure, Listerscher Verband, darauf sinkt die Temperatur und ist bereits am 25. Juli normal, um es von da an im Wesentlichen zu bleiben.

Die Entblössung der Tibia vom Periost erstreckt sich von einer Epiphyse zur andern nicht nur über die ganze vordere Fläche, sondern scheint grossentheils die ganze oder fast die ganze Circumferenz des Knochens zu betreffen.

Am 9. November 1877 wurde zur Nekrotomie geschritten. Die Weichtheile über der Tibia wurden von der oberen Epiphysenfuge bis etwa 4 cm über dem Malleol. intern. gespalten, das Periost abgehoben und der neugebildete Knochen blossgelegt, welcher in starker Lage den Sequester umschloss. Um denselben entfernen zu können, war es nothwendig, fast die ganze vordere Wand mit dem

Meissel wegzunehmen. Der Sequester stellt die ganze alte Tibiadiaphyse dar mit Ausnahme eines Stückes der äusseren Wand. Der neugebildete Knochen ist noch so weich, dass die durch die Operation stark geschwächte Todtenlade noch überall eine hochgradige Biegsamkeit besitzt. — Antiseptische Behandlung. Lagerung in Volkmann'scher Schiene. Reaction gering. Temperatur übersteigt in den nächsten Tagen nicht 38,5 und ist bald wieder normal. Allgemeinbefinden dauernd gut. Die Festigkeit des neugebildeten Knochens nimmt zu.

Ohne dass Patient jemals über Schmerzen geklagt oder Fieber gehabt hätte, wird am 2. Februar an der äussern Seite des rechten Oberschenkels, zwischen mittlerem und oberem Drittel eine fast handtellergrosse, vorgewölbte, etwas geröthete und infiltrirte Stelle entdeckt, welche in ihrer Mitte ein deutliches Fluctuationsgefühl gewährt. Auch jetzt ist die Schmerzhaftigkeit gering. Eine Incision lässt eine mässige Menge dicken Eiters hervortreten. In der Tiefe der Abscesshöhle findet sich höchst auffallender Weise ein spitzes, bewegliches Knochenstück, welches mit der Kornzange gefasst und in zwei Stücken extrahirt wird. Dasselbe stellt einen 5 cm langen, ringsum mit Demarcationsflächen versehenen, etwa bleistiftdicken centralen Sequester dar. Eine die Fingerkuppe aufnehmende Kloake, an der äusseren und hinteren Seite des Femur gelegen, führt in den Knochen und lässt die Sonde eine der Länge des Sequesters entsprechende Strecke nach abwärts eindringen. Antiseptischer Verband, rascher Heilungsverlauf. Pat Mitte Februar bis auf kleine Fisteln, welche nicht mehr auf unbedeckten Knochen führen, geheilt.

5. Carl Siebenhaar, 14 Jahr, rec. 3. März 1877. Osteomyelitis der Diaphyse und untern Epiphyse des linken Oberschenkels. Durchbruch einer Cloake in das Kniegelenk, eitrige Synovitis desselben, Drainage. Pleuritis. Eitrige Entzündung des linken Sternoclaviculargelenks. Trepanation des linken Femur. Partielle Nekrose desselben. Sequestrotomie. Fractur der Todtenlade. Heilung.

Patient, früher gesund, erkrankte vor 8 Tagen mit Schmerzen im linken Oberschenkel, der zugleich an Umfang bedeutend zunahm. Eine Veranlassung weiss er nicht anzugeben, hat sich namentlich weder gestossen noch nachweislich einer Erkältung ausgesetzt. Unter Zunahme der Schwellung und Schmerzen im Oberschenkel trat abwechselnd Frost und Hitze auf. Ein ausgesprochener Schüttelfrost soll nicht vorhanden gewesen sein; auch war Patient immer bei Besinnung.

Stat. praes.: Ein für sein Alter wenig entwickelter Knabe, von mässig guter Ernährung, schwächlichem Knochenbau. Wangen geröthet, Gesicht im Uebrigen bleich. Sensorium völlig frei. Der linke Oberschenkel ist in seiner ganzen Ausdehnung um etwa die Hälfte dicker als der rechte. Das Bein liegt auf der Aussenseite auf und ist im Knie im halben rechten Winkel gebeugt. Zugleich ist eine Schwellung des linken Unterschenkels zu constatiren, aber nicht in dem ausgedehnten Maasse, wie am Oberschenkel. Dicht oberhalb des Condylus int. femoris ist die im Uebrigen normal gefärbte Haut schwach diffus geröthet und fühlt sich etwas wärmer an. Zugleich besteht hier auf Druck die grösste Schmerzhaftigkeit. Die ganze Kniegelenksgegend ebenfalls geschwollen, jedoch ist ein Erguss im Gelenk nicht nachzuweisen. Stärkerer Druck im Verlauf des ganzen Femur empfindlich. — Temp. Abends 39,6.

Therapie: Eisblase auf die Gegend des Condyl. int.

5. März. Patient etwas somnolent. — Temp. Morgens 38,0, Abends 39,6.

6. März. Oberhalb des Condyl. int. ist in der Tiefe undeutliche Fluctuation

zu fühlen. In der Narkose wird an dieser Stelle eine Längsincision gemacht und man gelangt in der Tiefe auf eine grosse Abscesshöhle. Eine bedeutende Quantität dicken nicht riechenden Eiters wird entleert. Soweit man mit dem Finger reichen kann ist die hintere Fläche des unteren Femurendes vom Perioste entblösst und die Sonde constatirt eine Abhebung desselben bis dicht an die Trochanterengegend. An der Aussenseite wird in entsprechender Höhe, dicht über dem Condyl. ext. und etwas nach hinten zu eine Gegenöffnung angelegt. Auswaschen der ganzen Abscesshöhle mit 5% Carbolsäure. Lister'scher Verband. — Temperatur vor Eröffnung des Abscesses 39,2. Am Abend 37,5. Die mikroskopische Untersuchung des Eiters ergab die Anwesenheit zahlreicher Micrococcen.

In den folgenden Tagen bessert sich das Befinden des Pat. wesentlich. Die Schwellung des linken Ober- und Unterschenkels hat bedeutend abgenommen, die Secretion aus der Incisionswunde ist verhältnissmässig gering, doch ist geringe Zersetzung vorhanden.

Carbolurin; daher Salicyljuteverband. — Temp. Ab. 38,5. M. normal.

Seit dem 13. März Abends wieder hohes Fieber. Die Anschwellung des linken Unterschenkels ist weit stärker geworden, Druck auf die Tibia, besonders am obern Ende, ist schmerzhaft. Namentlich aber hat die Schmerzhaftigkeit des linken Kniegelenkes ganz enorm zugenommen, ohne dass sich gerade eine bedeutende Vermehrung des Ergusses in dasselbe hätte nachweisen lassen. Eine kräftige Gewichtsextension bringt einige Erleichterung, doch sind die Schmerzen des Knaben namentlich bei jedem Verbandwechsel enorm. Da sich ausserdem das Fieber in den nächsten Tagen andauernd auf gleicher Höhe hält (Abends 40,5), so wird am 21. März die Trepanation des linken Oberschenkels dicht über dem Condyl. intern. vorgenommen, in der Hoffnung, Fieber und Gelenkentzündung durch Herstellung eines freien Ausweges für die Entzündungsproducte des Markes günstig zu beeinflussen. Aus der Markhöhle entleert sich eine geringe Menge eitrig infiltrirten Gewebes, und wird mit dem scharfen Löffel in möglichst weiter Ausdehnung vom Eiter durchsetzte Spongiosa und Mark ausgeschabt. Auch darin finden sich zahlreiche Micrococcen.

22. März. Der Effect der Trepanation ist kein sehr auffallender. Allerdings scheint die Intensität der Kniegelenksentzündung etwas nachgelassen zu haben; aber das Fieber bleibt auf derselben Höhe. Protectiv verfärbt.

24. März. Am innern untern Rande der Patella findet sich eine wallnussgrosse deutlich fluctuirende Stelle. Die Flüssigkeitsansammlung liegt dicht unter der Haut. Eine Incision entleert gutartigen Eiter, die Sonde dringt in das Kniegelenk ein. Drainage.

In den nächsten Tagen nur geringe Eitersecretion aus der Incisionswunde. Die Schmerzen im Gelenke lassen allmälig nach, das Fieber sinkt etwas. Allgemeinbefinden leidlich.

29. März. In der Gegend des linken Sterno-Claviculargelenks zeigt sich eine wallnussgrosse, flachkuglig vorgewölbte Geschwulst. Unter crepitirendem Geräusch im Gelenke lässt sich das Sternalende der Clavicula hin und her schieben, ohne dem Pat. Schmerzen zu verursachen. Alle Bewegungen mit dem linken Arm sind schmerzlos ausführbar. Starker Jodanstrich.

Eine am 1. April vorgenommene mikroskopische Blutuntersuchung ergiebt eine Vermehrung der weissen Blutkörperchen bis zu einem Verhältniss von etwa 1 : 30.

2. April. Seit heute Klagen über Stechen in der rechten Seite. In der Axillarlinie, etwa in der Höhe der 4.—6. Rippe, hört man in handtellergrosser Ausdehnung

deutliches pleuritisches Reiben. Druck auf die Intercostalräume ist schmerzhaft. Temp. Ab. 39.5.

Zu einem flüssigen, pleuritischen Exsudate kommt es jedoch nicht, sondern die Entzündungserscheinungen gehen zurück, so dass am 8. April an den Lungen nichts Abnormes mehr nachzuweisen ist. Etwa um dieselbe Zeit ist die Eiterung aus dem Kniegelenk versiegt. Auch die an der Gelenkverbindung zwischen Clavicula und Sternum befindliche Anschwellung bildet sich allmälig zurück, und das Gelenk selbst wird wieder fester. Das Allgemeinbefinden bessert sich täglich, Abends noch geringe Temperaturerhöhung, vom 15. Mai ab ist Pat. ganz fieberfrei. Die Wunden sehen sehr gut aus. Am Femur beginnt sich die Demarcationslinie auszubilden.

Am 5. August wird zur Sequestrotomie geschritten. Die auf der Aussenseite des linken Oberschenkels befindliche Fistelöffnung wird durch eine Längsincision erweitert, und der Knochen in grösserer Ausdehnung blossgelegt. Nachdem durch eine umfangreiche Abmeisselung die Todtenlade hinreichend geöffnet, gelingt es einen etwa 15 cm langen Sequester der Diaphyse in zwei Stücken zu extrahiren. Derselbe begreift stellenweise fast die ganze Circumferenz des Knochens. Auch in der untern Epiphyse des Femur liegt ein grösserer spongiöser Sequester. Mit dem Finger fühlt man deutlich einen weiten, kloakenförmigen Durchbruch von der Epiphyse aus direct in das Kniegelenk. Letzteres fast ganz verödet, nur geringer Bewegungsexcursionen fähig. Während des Erwachens aus der Narkose macht Pat. plötzlich mit dem linken Beine eine heftige Bewegung, in Folge deren eine Fractur an dem durch Abmeisselung ohnehin sehr verdünnten unteren Theile des Oberschenkels entsteht. Streckverband.

Die nach Extraction des Sequesters zurückbleibende grosse Knochenhöhle füllt sich nur sehr langsam mit Granulationen. Auch heute, Anfang April 1878, sind noch zwei kleine Fisteln an der Innen- und Aussenseite des Oberschenkels vorhanden, durch welche die Sonde noch in geringer Ausdehnung auf unbedeckten Knochen führt. Mehrmalige Ausschabungen haben den Heilungsprocess von Zeit zu Zeit beschleunigt. Die Fractur des Oberschenkels ist vollkommen consolidirt. Das Allgemeinbefinden des Pat. ist sehr gut, die Functionsfähigkeit des Beines vortrefflich, doch ist das Kniegelenk nur minimal beweglich. Dasselbe steht in leichter Varusstellung und ist die Tibia eine Spur nach hinten abgewichen.

6. Heinrich Hoppe, 17 Jahr, Schlosser, aufgenommen am 7. April 1878. Osteomyelitis des rechten Oberschenkels. Seröse Synovitis des Kniegelenkes. Frühzeitige Incision. Guter Verlauf. — Vermehrung der weissen Blutkörperchen. Keine Micrococcen. Patient noch in Behandlung.

Patient, bisher gesund, erkrankte vor 14 Tagen plötzlich mit fortdauerndem Frösteln, welches eine ganze Nacht angehalten haben soll, und heftigen Schmerzen im rechten Knie. Dazu gesellte sich heftiger Kopfschmerz, hohes Fieber. Die anfangs eingeleitete Salicylbehandlung war erfolglos, ein anderes Gelenk erkrankte nicht. Patient leugnet auf das Bestimmteste, dass ein Trauma, eine Erkältung oder irgend eine ungewöhnliche Anstrengung der Erkrankung vorausgegangen sei.

Stat. praes.: Kräftig gebauter, gut ernährter, normal entwickelter Mensch. Zunge trocken, braun belegt. Temp. 39,6. Sensorium frei. Im rechten Kniegelenk ein ziemlich beträchtlicher Erguss, Druckempfindlichkeit mässig, nur entsprechend der Gelenkspalte bedeutender. Active Bewegungen fast ganz unmöglich, passive in geringem Grade ausführbar, mässig schmerzhaft. Die untere Hälfte des Femur ziemlich stark geschwollen, auf Druck sehr schmerzhaft. An der Innenseite

des untern Theiles des Oberschenkels leichte Röthung der Haut, teigige Infiltration der Weichtheile. Keine Fluctuation. Gewichtsextension. Eis.

Temperatur bis 14. April andauernd hoch, schwankt zwischen 38,0 und 39,6. An der eben genannten Stelle jetzt deutliche Fluctuation. Vorsichtige Incision. Periost noch nicht durchbrochen, von gutem, ziemlich dickem, nicht riechendem mit zahlreichen Fetttropfen gemischtem Eiter abgehoben. Die sofort angestellte mikroskopische Untersuchung desselben mit einem starken Immersionssystem liess keine Spur von Micrococcen erkennen. Von der hinteren Seite des Femur ist das Periost von der Epiphysenlinie an aufwärts etwa 10 cm weit abgehoben. — Gegenöffnung auf der hintern Seite. Drainage. Ausspülen mit 5 % Carbolsäure. Lister.

Die Untersuchung des Blutes ergiebt eine Vermehrung der weissen Blutkörperchen um das 2—3fache, so dass das Verhältniss zu den rothen 1 : 100 bis 1 : 150 ist.

22. April. Die Incision ist von einem prompten Temperaturabfall gefolgt, die sich seitdem nicht wieder über 38,8 erhebt und in der Regel nur abendliche Steigerungen bis 38,2 erfährt. Erguss im Kniegelenk verschwunden. Allgemeinbefinden gut. Mässig reichliche, völlig aseptische Eiterung.

7. Karl Berger, 15 Jahr, rec. den 2. August 1875. Osteomyelitis der linken Tibia. Seröse Entzündung des linken Fussgelenks. Nephritis haemorrhagica. Nekrose der Tibia. Sequestrotomie. Heilung.

Patient, früher stets gesund, erkrankte am 23. Juli ohne nachweisbare Ursache mit Fieber und stechenden Schmerzen im linken Unterschenkel, welche in den nächsten Tagen so zunahmen, dass sie ihm alle Nachtruhe raubten. Gleichzeitig entwickelt sich eine Anschwellung des linken Unterschenkels bis an das Kniegelenk hinauf.

Stat. praes.: Gracil gebauter, mässig genährter Mensch. Der linke Unterschenkel in toto beträchtlich geschwollen, Haut geröthet, heiss, gespannt. Fluctuation deutlich. Temperatur 38,9. Mehrere Incisionen an der vorderen Seite des Unterschenkels entleeren eine grosse Quantität mit Fetttropfen vermischten Eiters. Die Tibia ist fast in ihrer ganzen Ausdehnung von der unteren Epiphysenlinie bis 3 cm unterhalb der Spina tibiae in beträchtlicher Breite vom Periost entblösst. Auswaschen mit 5% Carbolsäure, Drainage. Lister. Danach prompter Abfall von Schwellung, Schmerzen und Fieber. Temperatur erhebt sich nur noch bis 38,4. Allgemeinbefinden erheblich besser.

Am 16. August tritt wieder eine Steigerung der Temperatur ein. Das linke Fussgelenk zeigt sich beträchtlich geschwollen und bietet deutliches Fluctuationsgefühl dar. Mit einem Troikart wird eine geringe Menge blutig seröser Flüssigkeit entleert. Die Anschwellung des Gelenkes nimmt danach ab und kehrt nicht wieder. Temperatur wird wieder normal.

26. August. Am Malleolus ext. deutliche Fluctuation. Incision. Keine Communication mit dem Fussgelenk. Rasche Heilung der Incisionswunde.

Die Incisionswunde über der Tibia secernirt sehr wenig. Das Allgemeinbefinden des Patienten ist ausgezeichnet.

20. October. In der oberen Incisionswunde liegt ein vollkommen weisses Knochenstück zu Tage, von Granulationsgewebe rings umrahmt. In der unteren dagegen zeigt das freiliegende Knochenstück auf seiner Oberfläche zahlreiche kleinste rosige Granulationsknöpfe hervorsprossend, so dass also der Knochen nicht in der ganzen Ausdehnung der Periostablösung nekrotisirt.

7. Januar 1876. Die Lösung des Sequesters wird constatirt und zur Nekrotomie geschritten. Dieselbe erfordert die Aufmeisselung der Todtenlade fast in gan-

zer Ausdehnung der Tibia, da sich 4 getrennte Sequester finden, von denen 2 von etwa 4 cm Länge, Stücke der vorderen Wand der Tibia in ihrer ganzen Dicke repräsentiren, zwei andere etwas kleinere dagegen nur den inneren Lamellen der Corticalis entsprechen, also rein osteomyelitischen Ursprungs sind.

Die nunmehr rasch eintretende Heilung wird in ihrem Verlaufe sehr unterbrochen durch eine acute sehr stark hämorrhagische Nephritis, die durch ihre lange Dauer den Patienten sehr herunterbringt. Zwei kleine Fisteln, welche zurückblieben und keine Tendenz zur Heilung zeigten, führten auf zwei dünne, circa 3 cm lange, centrale Sequester, welche anfangs übersehen waren und noch nachträglich herausgemeisselt werden mussten.

Am 31. Januar wird Patient vollständig geheilt und ohne irgend welche Functionsstörung entlassen.

8. Friedrich Lenz, 15 Jahr, rec. den 10. October 1875. Osteomyelitis der Diaphyse und untern Epiphyse der linken Tibia. Entzündung des linken Knie- und Fussgelenks. Mehrfache Nekrose. Sequestrotomie. Heilung.

Acute Erkrankung des bisher gesunden Knaben vor 4 Wochen unter Frost- und Hitzegefühl, Schmerz, Anschwellung und Functionsunfähigkeit des linken Unterschenkels. Unter der Anwendung von Breiumschlägen kam es bald zu spontanem Aufbruch und Entleerung einer grossen Menge Eiters.

Stat. praesens: Gut entwickelter, jetzt bleich und angegriffen aussehender Knabe. Das linke Bein liegt mit seiner Aussenseite auf, ist im Kniegelenk flectirt, jede Bewegung in demselben ist äusserst schmerzhaft. Unterschenkel und Fuss sind stark ödematös geschwollen. An der vordern Seite der Tibia findet sich, etwa der Grenze des untern und mittleren Drittels entsprechend, eine ziemlich weite, unregelmässige, mässige Eitermengen entleerende Aufbruchstelle. Ausserdem fluctuirende Partien über der untern und obern Epiphysenlinie und in der Mitte der stark angeschwollenen Wade.

Die bereits bestehende Wunde wird mit dem scharfen Löffel von den schlaffen Granulationen gesäubert und etwas erweitert, die fluctuirenden Stellen werden incidirt. Ueberall blossliegender Knochen in grosser Ausdehnung. In der Wadengegend ist die Tibia rings von Eiter umspült. Auswaschen mit 5% Carbolsäure, Drainage, Lister. — Temperatur: Morgens 38,4, Abends 39,5.

11. October. Wesentliche Besserung des Allgemeinbefindens. Temperatur 37,8—39,2. Schwellung des Unterschenkels erheblich geringer. Kniegelenk weniger schmerzhaft. Secretion aus den Wunden sehr stark, noch nicht ganz aseptisch.

Seit dem 21. October am Malleol. ext. eine kleine schmerzhafte Anschwellung bemerkbar. Bewegungen im Fussgelenk äusserst empfindlich. Incision des kleinen periarticulären Abscesses am 6. November. Allmäliger Nachlass der Schmerzhaftigkeit im Sprunggelenk.

Seit Mitte November Temperatur normal. Das Allgemeinbefinden bessert sich immer mehr, die Wunden zeigen gute Granulationen, die Secretion ist aseptisch.

31. December. Eine heute vorgenommene Sondirung constatirt lose Sequester. Es wird deshalb zur Nekrotomie geschritten und nach vorhergegangener umfangreicher Aufmeisselung der kräftigen Todtenlade ein grosser stellenweise fast die ganze Circumferenz der Tibia repräsentirender Sequester entfernt, der zum Theil der alten Corticalis in ihrer ganzen Dicke, zum Theil nur den inneren Lamellen des Knochens entspricht. In der unteren Hälfte der Tibia sind eine ganze Reihe von kleineren, rein centralen Sequestern in dem neugebildeten Knochen eingeschlossen und werden ebenfalls entfernt. Ueberall wird die Innenwand

der Todtenlade mit dem scharfen Löffel von schlechten Granulationen befreit. Ganz unten nach dem Fussgelenk hin wird käsiger Eiter entleert und es zeigt sich nach weiterer Aufmeisselung der Todtenlade, dass ein umfangreiches Stück von der spongiösen Substanz der Epiphyse dick mit käsigem Eiter durchsetzt und nekrotisch geworden ist. Auch dieses wird extrahirt. Bei der Reinigung der nun vorhandenen grossen Höhle dringt der scharfe Löffel bis hart an das Fussgelenk hinan, ohne dasselbe jedoch zu verletzen.

Die Heilung erfolgt nun langsam, aber ohne Störung. Nachdem noch mehrere kleinere Sequester entfernt worden, wird Patient am 7. August 1877 geheilt entlassen. Nur im Fussgelenk war noch eine ziemlich hochgradige Steifigkeit zurückgeblieben, die aber unter passender Behandlung bis zum December vollständig verschwand.

9. August Jahn, 15. Jahr, rec. 12. Juni 1877. Osteomyelitis der Diaphyse der linken Tibia. Bronchopneumonie. Perikarditis. Tod.

Patient, in seiner Kindheit stets gesund, erkrankte vor 3 Wochen ohne nachweisbare Ursache mit Schüttelfrost, Hitze und grosser Mattigkeit. Hierzu gesellten sich am andern Tage intensive Schmerzen am linken Unterschenkel, die einige Tage später von einer diffusen Anschwellung dieser Extremität gefolgt waren. — Bei der Aufnahme zeigt der äusserst zart gebaute Patient den Ausdruck eines schweren Allgemeinleidens. Die Wangen eingefallen, flüchtig geröthet. Temperatur allgemein, besonders aber im Bereiche des linken Unterschenkels erhöht. Respiration beschleunigt. Haut trocken.

Der linke Unterschenkel zeigt in seiner ganzen Ausdehnung eine beträchtliche Schwellung, die namentlich an der vorderen Seite stärker entwickelt ist, und sich hier vom Knie- bis zum Fussgelenk erstreckt. Die beiden Gelenke lassen jedoch keine Erkrankung erkennen. Die Hautdecken stark gespannt, geröthet. An der vorderen Seite deutliche Fluctuation.

Lymphdrüsen in der linken Leistenbeuge mässig geschwollen, schmerzhaft.

Die subjectiven Klagen des Pat. beziehen sich auf intensive Schmerzen im ganzen linken Unterschenkel, besonders an der vorderen Seite.

Quälender Husten. An beiden Lungen hört man fast überall zahlreiche mittelgrossblasige Rasselgeräusche. Reichliches schleimig eitriges Sputum.

13. Juni. Unter antiseptischen Cautelen werden an der Vorderseite des linken Unterschenkels, entsprechend dem Verlaufe der Tibia mehrere tiefe bis auf den Knochen gehende Incisionen gemacht. Eine grosse Menge dicken übelriechenden Eiters wird entleert, in welchem sich zahlreiche Micrococcen nachweisen lassen. Das Periost der Tibia ist fast von ihrer ganzen vorderen Fläche abgehoben. Ausspülung mit 5% Carbolsäurelösung. Drainage. Lister. — Temperatur: Morgens 38,0, Abends 38,2.

14. Juni. Patient befindet sich heute viel wohler, hat keine Klagen. An den Incisionswunden Schwärzung des Protectivs. Täglicher Verbandwechsel.

21. Juni. Der obere Theil des in den Incisionswunden blossliegenden Knochen beginnt sich zu röthen und hier und da mit kleinen rothen Fleischwärzchen zu bedecken. Die untern $^2/_3$ bleiben weiss. Secretion aus der Wunde gering. Drains z. Th. entfernt.

Die Erscheinungen an den Lungen haben sich gemindert. Husten gering.

Temperatur: Ab. 39,0, M. 38,2.

28. Juni. Der Knochen hat sich in der oben beschriebenen Ausdehnung mit zum Theil schon confluirenden Granulationswärzchen bedeckt. Die Hautränder legen sich um die Incisionsöffnungen an. Benarbung derselben beginnt. Andauernd Fieber.

6. Juli. Das Allgemeinbefinden hat sich in den letzten Tagen wesentlich ver-

schlechtert. Pat. hustet mehr, entleert reichliche, schleimigeitrige, zum Theil auch blutige Sputa. In den Lungenspitzen beiderseits leichte Dämpfung, klingende Rasselgeräusche. Die beiden obersten Incisionsöffnungen haben sich geschlossen. Keinerlei Schmerzen im linken Unterschenkel. — Temperaturen normal.

13. Juli. Seit gestern Herzaction sehr beschleunigt. An der Herzspitze hört man ein schabendes Geräusch. Dyspnoë.

14. Juli. Herzdämpfung, besonders nach der Basis hin vergrössert, Reibegeräusche noch hörbar. Quälender Husten. Reichliche Sputa.

16. Juli. Herzdämpfung hat sich noch mehr vergrössert. Reibegeräusch nicht mehr vernehmbar. Allgemeinbefinden sehr schlecht.

18. Juli. Heute Nacht plötzlicher Collaps. Exitus letalis unter den Erscheinungen eines ausgedehnten Lungenödems.

Sectionsbefund. Aeusserst abgemagerter Körper; geringe Todtenstarre. In beiden Pleurahöhlen geringe Menge einer klaren hellgelben Flüssigkeit. Lungen nirgends adhaerent. In beiden Spitzen zahlreiche hirsekorn- bis erbsengrosse käsige Herde, die jedoch nicht confluiren. In beiden Unterlappen weit gediehene Hypostase. Sonst die Lungen gut lufthaltig. Schleimhaut der Trachea und Bronchien stark geröthet, mit zähem Schleim bedeckt.

Im Herzbeutel findet sich eine ansehnliche Menge (circa 250 Gramm) einer fibrinös-eitrigen Flüssigkeit. Das parietale und viscerale Blatt von einer circa 2—3 Millimeter dicken fibrinösen Schwarte bedeckt. An der hinteren Fläche des Herzens sind beide Blätter des Herzbeutels mit einander verwachsen. — Der Klappenapparat intact. — Von den Organen der Bauchhöhle zeigen nur die Nieren ein abnormes Verhalten: leichte trübe Schwellung der Rindensubstanz. Die linke Tibia zeigt eine die vorderen $^2/_3$ der unteren Diaphysenhälfte begreifende Nekrotisirung, welche grossentheils bis in die Markhöhle hineingreift. Knochenmark durch schlaffe Granulationen ersetzt. Beginnende Todtenladenbildung im Bereich der Nekrose.

10. Karl Eckhardt, 13 Jahr alt. Osteomyelitis der Diaphyse der rechten Tibia. Seröse Synovitis des rechten Fussgelenks. Totalnekrose der Tibiadiaphyse. Sequestrotomie. Heilung.

Patient früher stets gesund und kräftig, erkrankte Anfang October 1874 unter Schüttelfrost, heftigstem Fieber und Schmerzen an Osteomyelitis tibiae dextrae. Eine bestimmte Ursache der Erkrankung kann nicht angegeben werden. Etwa 14 Tage nach Beginn der Erkrankung Incision und Drainage, Ausspülen mit Carbollösungen und Behandlung mit Carbolcompressen. Fussgelenk stark betheiligt. Das Fieber dauert bis Mitte December an, während welcher Zeit Pat. auf das äusserste abmagert und herunterkommt.

Am 1. Juni 1875. Aufmeisselung der sehr starken Todtenlade, Wegnahme der ganzen vorderen Wand derselben und Extraction des totalen, von einer Epiphyse zur andern reichenden Sequesters. — Heilung.

11. H. Cordua, 16 Jahr alt, rec. den 20. December 1877. Osteomyelitis der linken Fibula. Nekrose. Sequestrotomie. Heilung.

Bekam ohne unzweifelhaft erkennbare Ursache, vielleicht aber mit hervorgerufen durch stärkere Anstrengung beim Turnen, vor etwa 3 Wochen Schmerzen in der Gegend des unteren Endes der linken Fibula. Dieselben steigerten sich im Laufe von zwei Tagen so, dass Pat. das Bett aufsuchen musste. Gleichzeitig war beträchtliches Fieber aufgetreten. Die kranke Gegend schwoll mehr und mehr an, röthete sich schliesslich und nach Verlauf von 14 Tagen konnte von dem behandelnden Arzt eine Incision dicht über dem Malleol. ext. gemacht werden. Behandlung bisher mit Carbolausspülungen und hydropathischen Umschlägen.

Stat. praes.: Gut genährter und seinem Alter entsprechend entwickelter, wenn auch etwas blasser Knabe. Etwa 2 cm über der Spitze des Malleol. ext. eine kleine Incisionswunde, durch welche die Sonde sofort auf die blossliegende Fibula führt. Dieselbe ist in einer Ausdehnung von etwa 8 cm ihres Periostes beraubt. Der nicht ganz freie Eiterabfluss wird durch Einschieben eines Drainrohrs gesichert. Secret geruchlos. Trockner Verband mit 11 % Salicyljute und 4 % Salicylwatte.

Schmerzen und Fieber seitdem verschwunden. Verlauf völlig aseptisch. Secretion so gering, dass nur wöchentlich einmal ein Verbandwechsel nöthig war. Ende December Contraincision am oberen Ende der entblössten Fibulapartie, da der Abfluss nicht mehr ganz frei war. Die Sonde führt von hier aus hinter die Fibula.

4. Februar 1878 zeigte sich ein kleiner, 1 cm langer und sehr dünner centraler Sequester in der unteren Wundöffnung. Die Untersuchung ergiebt, dass auch ein grösserer gelöst ist. Am 5. Februar daher Sequestrotomie unter künstlicher Blutleere. Ein Längsschnitt von 6 cm Ausdehnung verbindet die beiden Fistelöffnungen. Eine Kloake führt auf einen 2 cm langen, 1/2 cm breiten centralen Sequester, welcher nach Erweiterung der ersteren extrahirt wird. Ausserdem ist aber die hintere und äussere Wand der Fibula, etwa in der Hälfte der ganzen Circumferenz der letzteren und in einer Ausdehnung von 4 cm, in toto nekrotisch. Nach Extraction des Sequesters wird die Wundhöhle mit dem scharfen Löffel von Granulationen gereinigt, mit 3 % Carbolsäure ausgespült und gut drainirt. Naht der Hautwunde. Lister. Prima intentio. Drains am 6. verkürzt, am 11. ganz weggelassen. Wunde am 25. Februar völlig vernarbt.

12. Wilhelmine Grunert, 23. Jahr alt, rec. den 27. März 1876. Osteomyelitis humeri dextri. Mehrfache Nekrosen mit sehr spätem Aufbruch. Knochenabscess. Heilung.

Patientin erkrankte vor 7 Jahren in Halle a. S. plötzlich mit Schüttelfrost, hohem Fieber und schwerem Allgemeinleiden, während gleichzeitig äusserst heftige Schmerzen im rechten Oberarm, ödematöse Schwellung und vollständige Functionsunfähigkeit der betreffenden Extremität auftraten. Indessen liessen die schweren Erscheinungen etwa eine Woche nach Beginn der Erkrankung allmälig nach, es kam zu keiner Abscedirung, sondern es entwickelte sich nur eine allmälig zunehmende, immer schmerzhaft bleibende Verdickung des Os humeri. Erst nach 4—5 Monaten entstand ein Abscess an der inneren Seite des oberen Endes des Oberarms, welcher in der Nähe der Achselhöhle incidirt wurde [1]). Ein 2—3 cm langer, dünner, rein centraler Sequester wurde darauf nach Erweiterung der Kloake mit dem Meissel extrahirt.

Eine Zeit lang hatte nun Pat. Ruhe, die Operationswunde heilte in kurzer Zeit ohne Störung zu. Nach wenigen Wochen indessen traten neue Schmerzanfälle im Oberarm auf, diesmal besonders in den unteren 2 Dritteln, die auch noch fortwährend an Umfang zunahmen. Nach 1/2 Jahre entwickelte sich denn auch ein neuer Abscess an der Aussenseite etwa der Mitte des Oberarms, und wurde hier ein neuer Sequester von derselben Art und Grösse wie der erste durch die Sequestrotomie entfernt. Abermals schloss sich die Wunde rasch. Trotzdem erfolgte auch jetzt kein völliger Nachlass der Beschwerden. Nach monatelangen freien Intervallen traten heftige Schmerzparoxysmen auf, während deren meist auch der Knochen gegen Druck empfindlich war. Eis, sehr starke Jodpinselungen, hydropathische Umschläge brachten meist nach einiger Zeit Erleichterung, aber obwohl mit den Anfällen niemals Fieber verbunden war, brachten die unerträglichen jede Nachtruhe raubenden und den Appetit vernichtenden Schmerzen die Kranke allmälig auf das äusserste herunter. Eine deutliche Verdickung der unteren Hälfte des Humerus besteht

[1]) Pat. wurde damals poliklinisch von mir behandelt. M. Schede.

dabei fort. In letzter Zeit sind wieder die heftigsten Schmerzparoxysmen aufgetreten und Pat., die seit einigen Jahren nach Berlin übergesiedelt ist, lässt sich jetzt in die Anstalt aufnehmen, mit der inständigen Bitte, sie um jeden Preis von den unerträglichen Qualen zu befreien und bereit, sich den Oberarm exarticuliren zu lassen.

Stat. praesens: Elend und anämisch aussehende Person. Untere Hälfte des Oberarms stark spindelförmig verdickt, anscheinend durch neugebildeten Knochen. Die Verdickung ist namentlich auf der äusseren und hinteren Seite des Armes stark ausgesprochen. Das ganze Os humeri ist auf Druck empfindlich, am meisten an der letztgenannten Stelle, etwas unterhalb seiner Mitte.

In der Erwartung, einen centralen Knochenabscess zu finden, wurde durch eine — mit Rücksicht auf den nerv. radialis vorsichtig geführte — Längsincision der Knochen blossgelegt. Das Periost und das ihm benachbarte Gewebe zeigte sich beträchtlich schwielig verdickt, der Knochen selbst übertrifft den normalen Umfang erheblich. Nach gehöriger Freilegung des letzteren wird mit dem Hohlmeissel ein muldenförmiges Loch in den Knochen gearbeitet. Derselbe ist stark eburneisirt, sehr hart. Erst in einer Tiefe von 2 cm gelangte man in eine etwa kirschengrosse, mit gelbem flüssigem Eiter gefüllte Abscesshöhle. Die Wandungen derselben sind völlig glatt, sclerotisch und setzen sich als eine deutliche Corticalschicht von dem umgebenden, weniger dichten Knochengewebe ab. Eine Markhöhle oder auch nur Spuren einer solchen war nicht vorhanden.

Sofort völliger Nachlass der Schmerzen, absolutes Wohlbefinden. Verlauf aseptisch, Pat. nach 8 Tagen zu ambulatorischer Behandlung entlassen. Heilung unter dem Blutschorf nach 4 Wochen vollendet. Ende April 1878 stellt sich Pat. wieder vor. Ihrer Angabe nach wurde sie nach der letzten Operation wieder völlig gesund, blühend und kräftig. Während der vergangenen zwei Jahre hat sie niemals die geringsten Beschwerden im Arme verspürt. Plötzlich sind vor etwa 3 Wochen die alten Schmerzen in grösster Intensität wieder aufgetreten. Pat. ist während dieser Zeit wieder blass und elend geworden. Der Humerus ist etwas unterhalb der letzten Operationsstelle, dicht über dem Ellenbogengelenk, noch verdickt und auf Druck empfindlich. Es unterliegt kaum einem Zweifel, dass es sich hier um einen zweiten Knochenabscess handelt. Eine neue Operation wurde ins Auge gefasst, doch verschwanden noch am selben Tage die Schmerzen ebenso plötzlich wieder spurlos, wie sie gekommen waren, so dass der weitere Verlauf vor der Hand noch abgewartet werden soll.

II. Acute Osteomyelitis der Epiphysen. 5 Fälle.

Den vorstehenden 12 Fällen von typischer Osteomyelitis der Röhrenknochen lassen sich zunächst die 3 Fälle von reiner Epiphysenosteomyelitis anreihen, deren Krankengeschichten in der Arbeit von Rinne »die antiseptische Punction der Gelenke und das Auswaschen derselben mit Carbolsäurelösungen« (S. dieses Heft p. 57 ff.) unter No. 17—19 bereits mitgetheilt sind. Konnte es damals noch einigermassen zweifelhaft erscheinen, wie diese Erkrankungen aufzufassen waren, so hat der weitere Verlauf, wenigstens für den unter No. 19 angeführten Fall Danielsen die Natur derselben als primäre acute Epiphysenosteomyelitis unzweifelhaft klar gestellt, indem sich bei genanntem Patienten unter steigendem Fieber ein Aufbruch an der innern Seite des Oberschenkels, kaum handbreit über der Gelenklinie, vorbereitete und nach Eröffnung des Abscesses am 22. Decem-

ber 1877 das Vorhandensein einer Kloake constatirt wurde, welche mitten in die untere Epiphyse des Femur führte. Die am 9. Januar 1878 vorgenommene Aufmeisselung der Epiphyse ergab denn auch das Vorhandensein eines etwa wallnussgrossen, spongiösen Sequesters, dessen Umgebung von sehr blutreichem, weichem porotischem Knochen gebildet wurde. In der Folge traten noch weitergehende Periostablösungen am unteren Theil der Oberschenkeldiaphyse ein, welche ebenfalls so hochgradig erweicht ist, dass man den Knochen mit dem scharfen Löffel ohne Mühe schneiden kann. Pat. befindet sich noch in Behandlung, ist übrigens wohl und fieberfrei. Ob nicht trotz des Fehlens eines Aufbruchs im Innern der Diaphyse noch ein kleiner Sequester liegt, kann wohl noch nicht mit Bestimmtheit entschieden werden. Der oben angeführte Fall Grunert (No. 12) zeigt, wie lange kleine Sequester ertragen werden können, ohne einen Aufbruch zu veranlassen. Eine ähnliche Erfahrung hat Volkmann in seinen Beiträgen zur Chirurgie, pag. 141 (No. 18) mitgetheilt, wo nach anfänglicher intensiver Kniegelenkserkrankung, die mehrfache Incisionen in das Gelenk veranlasste, und nach einer späteren Abscedirung am Oberschenkel, die sich nach einer Incision bald wieder schloss, erst $1^1/_2$ Jahre nach dem Beginn der Erkrankung der auf den Sequester führende Aufbruch zu Stande kam.

Der Verlauf der beiden andern von Rinne l. c. angeführten Krankengeschichten ist dem eben besprochenen Falle bis auf den fehlenden Aufbruch aber zu sehr congruent, um nicht eine gleiche Auffassung zu verlangen. Auch hierfür finden sich unter den Volkmann'schen Beobachtungen 2 analoge Beispiele, No. 13 u. 14, nur dass sie jüngere Individuen betrafen und leider eben so wenig wie No. 18 vom ersten Beginn der Erkrankung an in klinischer Behandlung waren. In beiden Fällen derselbe acute Anfang, die frühzeitige Kniegelenksaffection — einmal mit so bedeutendem Erguss, dass eine Incision ins Gelenk gemacht wird — in beiden Fällen die Auftreibung des unteren Femurendes ohne Aufbruch. Gewiss kann man nicht berechtigt sein, lediglich auf Grund der Altersdifferenz dem ganzen Krankheitsprocess eine principiell verschiedene Deutung zu geben. Der oben erwähnte Volkmann'sche Fall No. 18, bei welchem schon der spätere Aufbruch und die Extraction mehrerer corticaler Sequester die Natur des Leidens ziemlich klar stellte, betraf einen 27järigen Mann. Der von Volkmann in Hinblick auf dieses ungewöhnliche Alter trotzdem ausgesprochene Zweifel, ob es sich hier wirklich um eine infectiöse Osteomyelitis gehandelt habe, wird gewiss durch unsere analoge, bei dem nur 18jährigen Patienten Danielsen gemachte Erfahrung sehr geschwächt, während der ganz gleiche Verlauf der Krankheit bei den unter No. 13 u. 14 angeführten, 13- und 17jährigen Patienten Volkmann's einerseits und unsern im 28. und 49. Lebensjahre stehenden Kranken andrerseits auch für letztere die gleiche Diagnose sicher stellt. Uebrigens ist die acute Osteomyelitis bei Erwachsenen, wenn auch gewiss sehr selten,

doch nichts Unerhörtes. Volkmann selbst beobachtete sie, wie er in seinem Werke über Knochen- und Gelenkkrankheiten (Pitha u. Billroth's Lehrbuch der Chirurgie) pag. 278 angiebt, je einmal bei Männern in der Mitte der dreissiger und selbst in der Mitte der fünfziger Jahre. Von der wie es scheint gar nicht einmal so sehr seltenen recidiven Osteomyelitis Erwachsener wird weiter unten noch ausführlicher die Rede sein.

Zwei weitere Fälle von acuter Osteomyelitis des spongiösen Endes eines Röhrenknochens sind folgende:

16. Rudolph Brebach, 17 Jahr alt, rec. den 13. Februar 1878, bekam vor 4 Wochen »Gelenkrheumatismus«, der anfangs vorzugsweise das linke Knie- und Hüftgelenk befiel. Eine Woche später wurde das linke Handgelenk besonders schmerzhaft, doch verbreitete sich der Schmerz auch auf die untere Hälfte des Vorderarms, der namentlich an seiner äusseren Seite diffus zu schwellen und zuletzt auch sich zu röthen anfing. Bei der Aufnahme des sonst gesunden, gut entwickelten Knaben ist an der bezeichneten Stelle Fluctuation zu fühlen. Im linken Kniegelenk noch ein deutlicher, wenn auch nicht hochgradiger Erguss, sonst keine Zeichen von Gelenkrheumatismus mehr. Schmerzhaftigkeit des Armes nicht mehr sehr bedeutend, Temperatur Abends zwischen 38,5 und 39,0. Allgemeinbefinden wenig mehr gestört.

Incision. Durch eine Kloake kommt man auf einen wahrscheinlich nekrotischen, noch unbeweglichen Theil des untern Ulnaendes. Antiseptischer Verband. Aseptischer Verlauf, Patient verlässt das Bett, ist fieberfrei, fühlt sich sehr wohl.

Am 16. März. Operation der Nekrose: Erweiterung der Kloake mit dem Meissel, Extraction eines etwa 2 cm langen bleistiftdicken Sequesters aus der sehr stark verbreiterten und verdickten unteren Epiphyse der Ulna. Nachdem die Knochenhöhle mit dem scharfen Löffel ausgeschabt, misst sie 13 mm im Lichten; die hintere Wand der Höhle ist an einer kleinen Stelle defect, sonst ist sie nach allen Seiten durch dicke Knochenlagen abgeschlossen.

Typisch aseptischer Verlauf. Wunde füllt sich mit einem Blutgerinnsel, welches liegen bleibt und unter dem die Benarbung sich bis Ende März vollendet. — Mitte April brach die Wunde wieder auf. Es fand sich, dass ein kurzes, starkes Drainrohr darin vergessen und eingeheilt war. Nach dessen Entfernung abermals schnelle Heilung.

Anfang April entwickelt sich eine Vereiterung der rechten Bursa trochanterica. Dieselbe wird incidirt, die faustgrosse, synovialen Eiter und eine deutliche Abscessmembran enthaltende Höhle ausgeschabt, ein kurzes Drain eingeschoben und ein sorgfältiger Lister'scher Druckverband angelegt. Es erfolgt prima intentio bis auf die Drainagestelle. Patient wird demnächst entlassen werden.

17. Oscar Renger, 9 Jahr alt, rec. den 29. September 1875, entl. den 12. August 1876. Osteomyelitis des rechten Schenkelhalses und der linken Tibia. Hautabscess über dem linken Malleol. ext. Eitrige Entzündung und Drainage des Hüftgelenks. Sequestrotomie am Schenkelhals. Erweichung und Verbiegung desselben. Diffuse Verdickung und Erweichung der Tibia ohne Nekrosenbildung. Vermehrtes Längenwachsthum derselben. Heilung.

Der früher ganz gesunde Knabe fiel am 20. October beim Turnen auf die rechte Hüfte, konnte aber ganz gut zu Fuss nach Hause gehen. Am 22. Schüt-

telfrost, starkes Fieber, Delirien, Klagen über heftige Schmerzen in der rechten Hüfte, dem linken Unterschenkel und Fussgelenk. Da keine Besserung eintrat, wird Pat. am 29. September in die Anstalt gebracht. — Temperatur Morgens 39,5, Abends 40,2. — Sensorium leicht benommen. Haut mit reichlichen Miliariabläschen bedeckt. Starke Bronchitis, viel Husten, reichliche Expectoration schleimig eitrigen Sputums.

Die rechte Hüftgelenksgegend ist mässig geschwollen, ausserordentlich druckempfindlich. Ebenso bringen Bewegungsversuche die intensivsten Schmerzen hervor. — Der ganze linke Unterschenkel ist ödematös geschwollen. Ueber dem Malleol. externus ein wallnussgrosser Abscess. Eine Incision entleert eine ziemliche Quantität missfarbigen Eiters. Die Sonde gelangt bis dicht an die Fibula, welche indessen nirgends vom Periost entblösst ist.

Behandlung des rechten Hüftgelenks mit Eis, Extension des rechten Unterschenkels mit Salicylwatteverband und Lagerung auf Volkmann'scher Schiene.

Am 4. October deutliche Fluctuation über dem linken Malleol. internus. Incision. Tibia liegt in geringer Ausdehnung bloss. Lister'scher Verband.

Während das andauernd hohe Fieber durch grössere Chiningaben mit leidlichem Erfolge bekämpft wird, entwickelt sich die Schwellung der rechten Hüftgelenksgegend immer mehr.

Am 23. October ist in der Tiefe, hart unter dem Poupart'schen Bande, undeutliche Fluctuation zu fühlen, welche auf einen Erguss in das Gelenk bezogen werden muss. Am 29. wird auch etwas weiter abwärts an der vorderen Seite des Oberschenkels eine tiefe Fluctuation constatirt. Die anfänglich unter der eingeschlagenen Behandlung geringer gewordenen Schmerzen haben wieder zugenommen, so dass zur Incision geschritten wird. Dieselbe wird in der Richtung des vorderen Längsschnittes für die Hüftgelenksresection ausgeführt. In dem Interstitium zwischen Rectus und Ileopsoas wölbt sich eine dünne, durchscheinende Membran, die ausgedehnte und sehr gespannte Hüftgelenkskapsel, kugelig hervor. Dieselbe wird incidirt und es entleert sich eine grosse Menge röthlich missfarbiger, dünner Flüssigkeit. Da trotzdem die früher gefühlte Fluctuation weiter abwärts fortbesteht; wird der Schnitt nach unten etwas verlängert und in unmittelbarster Nähe der ausgedehnten Kapsel ein grosser Abscess entleert. Der in demselben eingeführte Finger fühlt am Schenkelhalse, hart an dessen Ansatz an den Schaft des Oberschenkels, eine etwa zehnpfennigstückgrosse vom Periost entblösste Knochenfläche. Das Hüftgelenk selbst war ziemlich intact. Es werden Drainröhren in das Gelenk und in den Abscess geführt und ein Lister'scher Verband angelegt.

Patient sofort fieberfrei, vollkommene Euphorie. Weiterer Verlauf zunächst günstig. Secretion gering. Drain aus dem Hüftgelenk nach 14 Tagen entfernt. Ausstossung zweier kleiner Sequester vom Schenkelhalse am 21. December, Extraction eines etwas grösseren, etwa 2 cm langen und $^1/_2$ cm breiten corticalen Sequesters von derselben Stelle am 4. Januar 1876. Vom Trochanter und Schenkelhals wird dabei eine Partie sehr erweichten Knochengewebes mit dem scharfen Löffel weggenommen.

An der Tibia fühlte die Sonde nach wie vor blossliegenden Knochen, doch schien derselbe rauh und konnte kein Sequester entdeckt werden. Aus der fistulös gewordenen Incisionswunde wachsen wuchernde Granulationsknöpfe hervor. Am 27. März Incision bis auf den Knochen, Zurückschieben des Periostes. Ersterer zeigte sich hyperämisch, sehr erweicht. Nirgends ein Sequester. Der Knochen wird oberflächlich mit dem scharfen Löffel abgeschabt, die Wunde genäht. Lister'scher

Verband. Auch die Fistel der Hüftgelenksgegend wird an diesem Tage noch einmal ausgeschabt.

Anfangs Mai ist die Wunde am Unterschenkel geheilt.

Ein interessanter Zwischenfall im Verlauf der Schenkelhalsaffection verdient eine besondere Erwähnung. Der Knabe vertrug den Anfangs angelegten Extensionsverband nur kurze Zeit gut. Dann stellten sich in ganz ungewöhnlicher Weise so heftige Schmerzen im Kniegelenk ein, dass schon Mitte December die Extension weggelassen werden musste. Von Mitte März bis Mitte April von Neuem versucht, musste sie abermals aufgegeben werden. Eine genaue Untersuchung am 5. Mai ergiebt, dass der Trochanter major mindestens 2 cm über der Nélaton'schen Linie steht, obwohl eine Wanderung der Pfanne mit Bestimmtheit ausgeschlossen werden kann. Es muss daher als wahrscheinlich angesehen werden, dass die Verschiebung des Trochanter durch eine Verbiegung des erweichten Schenkelhalses zu Stande gekommen ist, herrorgerufen durch den elastischen Zug der Glutäen etc. in der Zeit, wo der Extensionsverband nicht in Anwendung kommen konnte. — Das Vorkommen derartiger Verbiegungen beweist ein höchst interessantes Präparat der hallischen klinischen Sammlung, welches von einem an Albuminurie verstorbenen 11jährigen Mädchen herrührt, und dessen Benutzung uns Herr Geh. Rath Volkmann freundlichst gestattet hat. Die kleine Patientin litt an einer ausgedehnten, zu vielfachen kleineren Nekrosenbildungen führenden Osteomyelitis des linken Oberschenkels. Gerade im Trochanter major fand sich ein grösserer Sequester. Das Hüftgelenk stand in mässiger Flexion, der Schenkel war so stark einwärts rotirt, dass die Patella fast gerade nach innen sah. Der Trochanter major stand reichlich 4—5 cm über der Nélaton'schen Linie. Die Umgebung des Gelenks war von Fisteln durchsetzt. Trotzdem waren die Gelenkbewegungen auffallend frei und glatt, und auch in der Narkose war keine Verschiebung des Schenkels am Becken möglich. Erst die Section klärte den eigenthümlichen Befund auf, der mehrmals die Frage der Resection ernstlich ventiliren liess. Das Gelenk zeigte sich völlig intact. Dagegen war eine Verbiegung des Schenkelhalses und der ganzen Trochanterengegend in dem Sinne eingetreten, dass die Trochanterspitze in der That volle 3 cm höher stand, als der höchste Punkt des Gelenkkopfes, die Verschiebung also sicher zwischen 4 und 5 cm betrug. Dabei war eine Spontanfractur nicht nur durch den klinischen Verlauf auszuschliessen — Patientin hatte niemals Symptome einer solchen gehabt — sondern auch eine genaue Betrachtung des Präparates lässt eine solche Erklärung der Difformität als unmöglich erscheinen. Denn nirgends findet sich eine scharfe Knickung, sondern die Trochanterenpartie ist in einem weiten Bogen verkrümmt, und der Schenkelhals hat nicht, wie es bei einer Fractur der Fall sein würde, seine Richtung wenigstens annähernd behalten und nur seinen Ansatz an den Schaft an einer tieferen Stelle gefunden, sondern Hals und Kopf sind entschieden nach abwärts

geneigt und bilden den innern Theil einer Bogenlinie, deren höchster Scheitel durch einen Punkt gebildet wird, welcher der (in normaler Lage) unteren Grenze der Epiphysenlinie des Trochanter major ganz nahe liegt. Es bleibt demnach nur übrig, anzunehmen, dass die Verbiegung zu einer Zeit zu Stande gekommen ist, wo die Trochanterengegend sich in einem Zustande hochgradigster entzündlicher Erweichung befand, und dass der elastische Zug der Glutäen etc. dieselbe zu Stande brachte. Das Präparat zeigt aber gleichzeitig, wie ein Blick auf die Figuren 1 und 2 lehrt, eine Torsion des Knochens um etwa 50—60° nach innen, die wahrscheinlich wohl der Wirkung der Schwere des in leichter Rotation nach innen gehaltenen Schenkels zuzuschreiben ist.

Fig. 1.

Fig. 2.

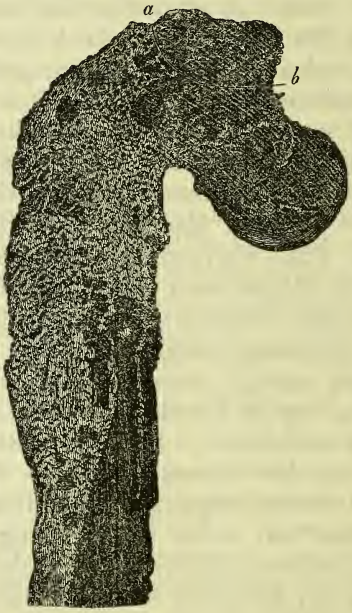

Fig. 3.

In unserm Fall stand nun das ziemlich ankylotisch gewordene Gelenk gleichzeitig etwas adducirt, so dass die reelle Verkürzung der Extremität noch durch eine mässige scheinbare vermehrt wurde. Ein brisement forcé wurde mit grosser Vorsicht versucht, doch brach schon bei sehr mässiger Gewaltanwendung der Femur dicht unter den Trochanteren ab. Die Correctur wurde nun in der Fracturstelle vorgenommen, und das untere Fragment mit Hülfe eines neuen Extensionsverbandes und Contraextension auf der gesunden Beckenseite in Abduction gelagert, um die reelle Verkürzung durch eine erzwungene Senkung des Beckens auszugleichen. Der Bruch, der durch Communication der Bruchspalte mit einer Fistel zu einem complicirten geworden war, heilte. Gleichzeitig verschwand aber auch

unter der Einwirkung der Gewichtsbelastung wieder die Höherstellung des Trochanter, so dass derselbe bei der Entlassung des Knaben am 12. August seine normalen Beziehungen zu den benachbarten Theilen wieder eingenommen hatte. Der verkrümmte Schenkelhals war also wieder gerade gebogen. Das Becken der kranken Seite war aber gleichwohl, Dank der in Abduction geheilten Fractur, um $1^1/_2$ cm gesenkt, bei der nun eingetretenen völligen Ankylose des Hüftgelenks hätte man also eine Verlängerung der erkrankten Seite um $1^1/_2$ cm erwarten müssen. Dieselbe war indessen nicht eingetreten, und zwar war sie dadurch compensirt, dass die entzündet gewesene Tibia der andern Seite ein vermehrtes Längenwachsthum um etwa $1^1/_2$ cm erfahren hatte, welches ausser durch die Messung auch dadurch unzweifelhaft festgestellt wurde, dass der linke Fuss durch die verlängerte Tibia in eine ziemlich hochgradige Valgusstellung gedrängt war. Die Fibula hatte an dem vermehrten Wachsthum keinen Theil gehabt.

So wurde Patient am 12. August mit geheilten Wunden und gleich langen unteren Extremitäten, aber ankylotischem rechten Hüftgelenk entlassen. Functionsfähigkeit sehr gut.

III. Acute Osteomyelitis spongiöser Knochen.

18. Gustav Dubois, 15 Jahr, rec. 17. April 1877. Osteomyelitis des rechten Darmbeins. Partielle Nekrose desselben. Extraction mehrerer Sequester. Croupöse Pneumonie. Vereiterung des rechten Hüftgelenks. Resection desselben. Morbus Brightii. Heilung.

Patient will am 13. d M. Morgens früh plötzlich mit einem Schüttelfroste erkrankt sein, während er bis dahin vollständig wohl war und die Nacht ruhig geschlafen hatte. Auf den Frost folgten Hitze und die entsetzlichsten Schmerzen in der rechten Hüfte, so dass er das rechte Bein durchaus nicht mehr bewegen konnte. In den nächsten Tagen schwoll dann die rechte Hüftgegend an und wurde heiss.

Stat. praes.: Normal entwickelter, wenn auch nicht sehr kräftig gebauter Knabe. Derselbe macht den Eindruck eines schweren Typhuskranken. Aengstlicher Gesichtsausdruck, fieberhafte Röthe der Wangen, Somnolenz und leichte Delirien. Subjective Klagen über Schmerzen im Leibe und in der rechten Hüfte. An den Lungen hier und da verschärftes Athmen.

Die ganze Umgebung des rechten Hüftgelenks und die Glutäalgegend sind stark geschwollen. In der Schenkelbeuge und in der Gegend zwischen Trochanter major und Spina ant. s., sowie in der Glutäalgegend deutliche Fluctuation. Im Becken in der Fossa iliaca int. eine grosse schwach fluctuirende Resistenz. Das rechte Bein liegt in leichter Abduction und Flexion. Die typischen Druckpunkte für das Hüftgelenk lassen keine besondere Schmerzhaftigkeit desselben erkennen. Active Bewegungen unmöglich, passive glatt und in mässigen Grenzen schmerzlos. Keine Verschiebbarkeit des Femur am Becken. Allgemeinbefinden sehr schlecht, hohes Fieber (40,0) mit seinen Beschwerden.

18. April. In der Nacht hat Pat. gar nicht geschlafen, viel delirirt, klagt

über unerträgliche Schmerzen in der rechten Hüfte. Ord. Natr. salicyl. 6,0. — Temperaturabfall auf 36,5.

19. April. In der Narkose und unter antiseptischen Cautelen werden heute zwei Incisionen gemacht: 1) In der Glutäalgegend. Man kommt auf einen tiefliegenden Abscess, vom Knochen ausgehend. Eine handgrosse Partie der Fossa iliaca ext. mit dem vorderen Rand des Darmbeins unterhalb der Spina ant. sup., sowie der absteigende Sitzbeinast sind vom Periost entblösst. Man gelangt mit dem Finger über den vorderen Darmbeinrand an die Innenfläche des Os ilei, deren Periost ebenfalls in grosser Ausdehnung durch einen umfangreichen Eiterherd vom Knochen abgehoben ist. Eine dicht unter dem Lig. Poupartii angelegte Contraincision macht den Zugang zur inneren Fläche der Darmbeinschaufel freier. Aus beiden Incisionswunden ergiesst sich eine enorme Menge dicken, braungelben Eiters. Reichliche Irrigation mit 5% Carbolsäurelösung. Drainage. Lister'scher Verband. — Temp. Ab. 35,4.

In den nächstfolgenden Tagen ändert sich der Zustand des Patienten wenig. Das Fieber ist andauernd auf gleicher Höhe; nur die Schmerzen haben abgenommen.

25. April. Pat. klagt heute bei der geringsten Bewegung über heftige Schmerzen im rechten Schultergelenk. Aeusserlich ist nichts Abnormes wahrzunehmen. Allgemeinbefinden hat sich verschlechtert. An den Wunden Zersetzung.

29. April. Husten und Schmerzen in der linken Brustseite. Rostfarbenes Sputum. Links hinten und unten Knisterrasseln, Dämpfung, verstärkter Pectoralfremitus. — Temp. Ab. 40,0.

30. April. Auch rechts hinten und unten Knisterrasseln. Rostfarbene Sputa. Dyspnoe.

1. Mai. Heute deutliches Bronchialathmen an beiden Seiten. Herpes labialis. Secretion aus den Wunden sehr mässig. Geringe Zersetzung.

3. Mai. An den Lungen dieselben Erscheinungen. Sehr lästiger Husten. — Temperaturen bis 39,4.

7. Mai. Erster fieberfreier Tag. Die Symptome der Pneumonie sind geschwunden; man hört an den afficirt gewesenen Stellen zahlreiche mittelgrossblasige Rasselgeräusche. Euphorie.

In den folgenden Tagen steigt die Temperatur Abends wieder an bis zu 38,7. Die Wundverhältnisse sind indessen ausgezeichnet. Kräftige Granulationen durchwachsen die Drains. Der Eiter ist geruchlos, rahmartig dick. Das Allgemeinbefinden ziemlich gut.

25. Mai. Man fühlt mit der Sonde von der Beckenfistel aus nur eine kleine etwa thalergrosse, blossliegende Stelle, die hinterste Partie der früher total entblössten Fossa iliaca interna, an die sich demnach das früher weithin abgelöste Periost fast in seiner ganzen Ausdehnung wieder angelegt hat. Die Glutäalfistel führt ebenfalls nur auf eine beschränkte nekrotische Knochenpartie, der Lage nach dem Ramus descend. ossis ischii entsprechend. Es ist demnach augenscheinlich, dass auch hier die Nekrose keineswegs der ursprünglichen Periostabhebung entspricht, sondern sich in weit engeren Grenzen hält.

Am 25. Juni werden drei Sequester von je circa $1^1/_2$ cm Länge und 1 cm Breite, welche der Gegend des hintern Pfannenrandes entstammen, aus der hintern Wunde extrahirt.

1. Juli. Gutes Allgemeinbefinden. Von den Wunden sind nur noch zwei mässig secernirende Fisteln übrig, welche indessen in der Tiefe mit einander communiciren und keine Tendenz zur Heilung zeigen.

1.—25. August. Anhaltende, kaum zu stillende Diarrhöen und gänzlicher Appetitmangel haben den Kranken in den letzten Wochen sehr heruntergebracht.

Der wiederholt untersuchte Urin zeigt sich dauernd eiweissfrei. Schliesslich lassen die Durchfälle bei Gebrauch starker Colombodecocte und grosser Tanningaben nach.

11. September. Da die Wunden immer denselben Habitus zeigen, keine Tendenz zur Heilung verrathen und das stets etwas zersetzte Secret auf mit Jauche durchtränkte spongiöse Knochenpartien hinzudeuten scheint, wird heute in der Narkose eine genaue Untersuchung vorgenommen. Dieselbe ergiebt ausser den schon vorher constatirten Nekrosen an Sitz- und Darmbein, dass das Hüftgelenk an der vordern Seite weit eröffnet ist. Der vordere obere Theil des Pfannenrandes ist cariös, der Schenkelkopf stark destruirt. Dieser Befund war ein im hohen Grade überraschender, da Patient nach der ersten Abscessöffnung niemals wieder über Schmerzen im Hüftgelenke geklagt hatte, seit langer Zeit fieberfrei war, die Fisteln nur wenig Eiter secernirten und keinerlei Stellungsanomalie eingetreten war. Es wird nun sofort zur Resection des Schenkelkopfes mittelst des vorderen Längsschnittes geschritten. Der Effect der Operation hinsichtlich des Allgemeinbefindens war insofern ein günstiger, als die Diarrhöen nun bald ganz aufhörten und auch einiger Appetit sich einstellte. Derselbe liess indessen lange Zeit immer noch sehr viel zu wünschen übrig, und das enorm blasse und durchsichtige Aussehen des Kranken hielt immer noch die Besorgniss einer beginnenden Amyloidentartung der Unterleibsorgane wach. Trotzdem verlief die Heilung ohne Störung, und nachdem noch einige kleine Knochenstückchen ausgestossen, war die Resectionswunde Anfang December definitiv geschlossen. Patient konnte sofort mit einem einfachen Stützapparate Gehversuche machen und war Anfang Februar bereits im Stande, ohne jeden Apparat und ohne irgend welche sonstige Stütze gut zu gehen. Obwohl die Bewegungsexcursionen durch die enorme Knochenneubildung am Os ilei sehr eingeschränkt werden, ist die Abduction Anfang April doch bereits ziemlich frei, die Flexion activ und passiv bis zu 1 R. möglich. Verkürzung circa 1 cm.

Die Glutäalwunde war schon vorher geheilt, die in die Fossa iliaca führende Fistel heilte Mitte Januar vorübergehend zu, um später wieder aufzubrechen. Sie secernirt fast gar nicht und führt vermuthlich auf einen sehr kleinen Sequester, der bisher noch nicht gefunden wurde.

Leider stellte sich im Februar unter Verlust des Appetits mässige Albuminurie ein. Diese ist jetzt, Mitte April, indessen wieder bis auf Spuren geschwunden. Allgemeinbefinden gut.

19. Wilhelm Mixdorf, 14 Jahr, rec. 12. Mai 1877. Osteomyelitis des rechten Darmbeins. Vereiterung des rechten Hüftgelenks. Seröse Gelenkentzündung des linken Knie- und Hüftgelenks. Pleuritis. Pericarditis. Tod.

Patient, früher gesund, ist vor 8 Tagen auf die rechte Hüftgegend gefallen, hat aber gleich nachher ohne besondere Schmerzen gehen können. Erst am folgenden Tage wurde er bettlägerig und soll nach Aussagen der Angehörigen stark gefiebert und phantasirt haben. Ein initialer Schüttelfrost soll nicht vorhanden gewesen sein.

Bei der Aufnahme bietet der mässig kräftig entwickelte Knabe den Anblick eines schweren Typhuskranken dar — verfallene Gesichtszüge, trockene Lippen, mit Borken bedeckte Zähne, holzartig trockene Zunge, doch ist das Sensorium ziemlich frei. Hauttemperatur bedeutend erhöht 39,7. Das rechte Bein ist im Knie- und Hüftgelenk flectirt, liegt auf der äusseren Seite auf. Bei der leisesten Berührung klagt Pat. über heftige Schmerzen in der rechten Hüftgelenksgegend; eine genaue Untersuchung lässt indess eine schwerere Erkrankung des Hüftgelenks für jetzt ausschliessen. Ein Erguss in demselben ist nicht vorhanden, alle Bewegungen können glatt ausgeführt werden, wenn auch in engeren Grenzen als normal.

Weitere Excursionen rufen heftige Schmerzen hervor. Druck auf den Schenkelkopf und den Trochanter ist wenig oder gar nicht empfindlich. Dagegen empfindet Pat. die lebhaftesten Schmerzen bei Druck auf die rechte Darmbeinschaufel, und zwar findet sich einerseits die ganze Fossa iliaca interna über dem Poupart'schen Band in dessen ganzer Ausdehnung und bis hinauf zur Höhe der Crista ilei durch eine sehr schmerzhafte, undeutlich fluctuirende Geschwulst ausgefüllt, andrerseits zeigt sich eine flachkuglig vorgewölbte, etwa thalergrosse Anschwellung an der vorderen äusseren Partie der Darmbeinschaufel; an letzterer ist eine Fluctuation nicht nachzuweisen.

An den übrigen Theilen des Körpers sind pathologische Veränderungen nicht zu constatiren. Die Therapie beschränkte sich zunächst auf die Application einer Eisblase auf die rechte Regio hypogastrica. Unter dieser Behandlungsweise schien sich der Beckenabscess in den folgenden Tagen zurückzubilden, so dass das anfängliche undeutliche Fluctuationsgefühl wieder vollkommen verschwand, während die Anschwellung auf der Aussenseite der rechten Darmbeinschaufel deutlicher wurde. Im Uebrigen änderte sich während dieser Zeit das Befinden des Pat. insofern, als eine zunehmende Somnolenz die äussere Aehnlichkeit mit einem Typhus vervollständigte, und Pat. aufhörte, über Schmerzen zu klagen. — Temp. in der Zeit vom 12.—17. Mai Abends und Morgens nicht unter 39,0 (bis zu 39,7 ansteigend).

Milz seit dem 16. Mai vergrössert. Eine Vermehrung der weissen Blutkörperchen ist nicht nachzuweisen.

Vom 17. Mai ab erhält Pat. täglich 3,0 Natr. salicyl. Es wird dadurch ein Temperaturabfall am anderen Morgen bis zu 37,5 erzielt. Diese Remission ist jedoch nicht anhaltend: bereits am Abend steigt die Temperatur wieder bis zu 40,0, auf welcher Höhe sie sich während der nächsten Abende hält.

Seit dem 20. Mai ist der Leib etwas aufgetrieben, schwach ödematös, mit deutlichen Venenzeichnungen. Pat. hat wenig subjective Klagen und liegt in fortwährender Somnolenz ruhig da.

Am 21. Mai lässt sich jene schon früher gefühlte Fluctuation auf der Innenseite der Darmbeinschaufel und längs des Poupart'schen Bandes wieder deutlich nachweisen. Am Herzen werden kratzende pericarditische Reibegeräusche vernommen. Die Herzdämpfung besonders nach oben hin vergrössert.

22. Mai. Respiration beschleunigt und erschwert. Rechts hinten und unten abgeschwächtes Athmen, spärliche, kleinblasige, dumpfe Rasselgeräusche. Das pericardiale Reibegeräusch namentlich über dem rechten Ventrikel sehr deutlich. Die Herztöne rein. — In der Scrotalgegend und um beide Knöchel herum leichte Oedeme.

In der Narkose wird an der Spina ant. sup. anfangend, $^1/_2$ Querfinger über dem Lig. Poupartii und parallel demselben zuerst die Haut, und darauf der sich vorwölbende infiltrirte M. iliacus gespalten. Es entleert sich eine grosse Quantität braungelben nicht riechenden, mit Flocken gemischten dicken Eiters, welcher zahlreiche Micrococcen enthält. Mit dem Finger gelangt man jetzt in eine etwa faustgrosse Höhle. Der vordere obere Rand der Darmbeinschaufel, der horizontale Schambeinast und ein grosser Theil der inneren Darmbeingrube sind des Periostes entblösst. Eine zweite Incision durch die Glutäen trifft einen Abscess auf der Aussenseite der Darmbeinschaufel, und auch hier zeigt sich das Os ilei in grösserer Ausdehnung seines Periostes beraubt. — Durch beide Incisionen werden Drains eingeführt und ein Lister'scher Verband angelegt. — Temp. M. 38,0. A. 40,2.

23. Mai. Pat. hat in der Nacht wenig geschlafen. Die Oedeme haben namentlich im Gesicht sehr zugenommen. — Im linken Kniegelenk zeigt sich ein geringer Erguss, Druck auf dasselbe, sowie auf das linke Hüftgelenk sehr schmerzhaft. Verbandwechsel. Keine Zersetzung. Beiderseits die hinteren Partieen des Thorax vorgewölbt, Percussionsschall gedämpft, Athemgeräusch abgeschwächt; beiderseits

spärliches dumpfes Rasseln. Am Herzen Reibegeräusche noch sehr deutlich. Herzdämpfung hat nicht zugenommen. Viel Husten mit wenig Auswurf. — Temp. M. 38,5. A. 39,6. Puls 144, klein. Urin eiweissfrei.

24. Mai. Schlechter Schlaf. Oedeme des Hodensacks und des linken Beines stärker. Ueber den vorderen Rändern beider Lungen hört man Reibegeräusche. Puls aussetzend, kaum zu fühlen, 150. — Temp. M. 38,0. A. 39,6.

In den nächsten Tagen ändert sich der Zustand des Pat. wenig. Doch ist das Allgemeinbefinden etwas befriedigender, das Sensorium wieder freier. Die Abendtemperaturen immer über 39,0.

2. Juni. Ueber dem rechten Tuber ischii zeigt sich eine neue fluctuirende Stelle, aus welcher durch Incision eine beträchtliche Menge Eiter entleert wird. Dieser Eiterherd communicirt mit dem primären und gelangt man mit der Sonde auf den blossliegenden Knochen der rechten Darmbeinschaufel. Von der hinteren Incisionswunde aus wird ein Drainrohr bis in die neue geleitet.

6. Juni. Da die Oedeme des Penis und des Scrotum immer stärker werden, so werden heute in die ödematösen Stellen multiple kleine Scarificationen gemacht, wonach die Schwellung bedeutend abnimmt.

Am Kreuzbein zeigt sich ein kleiner Decubitus. — An den Incisionswunden fehlt jegliche Zersetzung. — Temperaturen andauernd hoch.

16. Juni. Wegen des rasch um sich greifenden Decubitus am Kreuzbein und an beiden Trochanteren, kommt Pat. heute in das permanente Wasserbad, welches er gut erträgt. Eine heute vorgenommene Sondirung ergiebt, dass die ganze Innenfläche des Os ilei bis fast an die Symphysis sacroiliaca hin vom Periost vollständig entblösst ist. Am rechten Hüftgelenk lässt sich auch heute nichts Abnormes nachweisen, namentlich fehlt jeglicher Schmerz bei Bewegungen in demselben.

Unter andauernden hohen Abendtemperaturen, zunehmendem Decubitus an allen Stellen wo der Pat. auch nur kurze Zeit dem Drucke ausgesetzt ist, nehmen die Kräfte immer mehr ab. Die Erscheinungen an der Lunge und am Herzen bleiben im Wesentlichen dieselben. Unter zunehmendem Collaps tritt am 3. Juli der Tod ein.

Das Ergebniss der Section war folgendes: Aeusserst abgemagerte Leiche mit ausgedehntem Decubitus am Kreuzbein, beiden Trochanteren und den Fersen. In beiden Pleurahöhlen finden sich je circa 500 g einer röthlich-gelben, klaren wässrigen Flüssigkeit. Lungen sind nirgends adhärent, überall gut lufthaltig, in beiden Unterlappen geringes Oedem.

Im Herzbeutel eine beträchtliche Menge (circa 200 g) einer dünnen fast rein eitrigen Flüssigkeit, vermischt mit spärlichen Fibrinflocken. Das viscerale Blatt des Pericardiums mit dicken fibrinös-eitrigen Schwarten bedeckt und an der vorderen Fläche zum Theil mit dem parietalen Blatte verwachsen. Die Muskulatur des Herzens von blassrother Farbe. Der Klappenapparat intact.

An den Organen der Bauchhöhle keine auffallende Veränderung. Das Becken zeigte nun folgenden Befund. Das Os ilei d. ist in seiner ganzen Ausdehnung auf der Innenseite des Periostes vollständig beraubt. Die Oberfläche des Knochens selbst ganz rauh, wie zerfressen, namentlich gegen die Crista hin. Auch die Aussenseite des Os ilei findet sich weithin vom Periost entblösst. Auch hier der Knochen usurirt, wenn auch nicht in dem Maasse wie an der Innenseite. Ein gleiches Aussehen bietet der angrenzende Theil des absteigenden Schambeinastes und des aufsteigenden Sitzbeinastes dar. Doch ist hier der Knochen selbst intact. Die hintere Wand der Gelenkpfanne zeigt fast genau in der Mitte eine siebförmige Durchlöcherung, so dass die Gelenkhöhle direct mit dem Beckenabscess communicirt. Aus den kleinen Löchern quillt eine geringe Menge Eiter heraus und bei Eröffnung des Hüftgelenks zeigt sich, dass dasselbe mit Eiter gefüllt ist: Der Knor-

pelüberzug der Gelenkpfanne ist vollständig zerstört, und der zu Tage tretende Knochen zeigt ebenfalls ausgedehnte cariöse Zerstörungen. Auch der Gelenkkopf des rechten Oberschenkels ist zum Theil seines Knorpelüberzuges beraubt; doch ist der Knochen hier fast intact.

An der Verwachsungsstelle des Os ilei d. mit dem Os pubis zeigt sich eine vollständige Continuitätstrennung dieser beiden Knochen, die sich bis in die Gelenkpfanne hinein erstreckt und sich hier in die oben erwähnte siebförmige Durchlöcherung verliert. Diese Trennung ist, wie das Aussehen der aneinderstossenden Knochenoberflächen ergiebt, eine schon lange bestehende, denn eine tiefe cariöse Zerstörung erstreckt sich bis weit in die spongiöse Substanz jener beiden Knochen hinein.

In der sehr gelockerten Symphysis sacro-iliaca findet sich eine geschlossene, ziemlich beträchtliche Ansammlung von dünnflüssigem Eiter. Der dem Darmbein angehörige Knorpel ist zum Theil zerstört, so dass der blossliegende Knochen zu Tage tritt. — An der linken Beckenhälfte ist ein abnormer Befund nicht nachzuweisen.

Unter den vorstehend angeführten 19 Beobachtungen entsprechen die 12 Fälle von Diaphysenosteomyelitis im Grossen und Ganzen vollständig dem Krankheitsbilde, wie es von den Autoren und namentlich von Demme, Volkmann und Lücke in so prägnanter Weise entworfen worden ist. Sie illustriren den gewöhnlichen, wenn wir so sagen dürfen, normalen Verlauf der acuten Osteomyelitis und Periostitis — mit Ausnahme allerdings der bisher unerhört geringen Mortalität — und bedürfen nur hinsichtlich weniger Punkte einer besonderen Analyse. Wir kommen weiter unten darauf zurück. — Von Wichtigkeit scheint es uns dagegen, die isolirten osteomyelitischen Erkrankungen der Epiphysen wieder etwas schärfer von denen der Diaphysen zu trennen, als es namentlich von den jüngsten Schriftstellern über Osteomyelitis geschehen ist und zwar besonders in Hinsicht auf den erheblich abweichenden klinischen Verlauf dieser Fälle. Wie aus einem Vergleich der oben angeführten Volkmann'schen Beobachtungen und unserer eigenen hervorgeht, kann bei ihnen anfangs das Gelenkleiden so in den Vordergrund treten, dass die Diagnose fast mit Nothwendigkeit zunächst falsch gestellt wird und erst der weitere Verlauf das Sachverhältniss klarstellt. Hinsichtlich der allerschwersten Formen der Gelenkentzündungen, der acuten Gelenkverjauchung, weist auch Volkmann auf die Möglichkeit hin, dass eine nicht sofort erkennbare Osteomyelitis acuta spontanea der Epiphyse die Ursache derselben sein könne. (S. V., die Krankheiten der Gelenke. Pitha und Billroth, p. 498.) Aber wie die Intensität des osteomyelitischen Krankheitsprocesses an den Diaphysen eine ausserordentlich verschiedene sein kann, und von den allermalignesten und perniciösesten Formen bis zu verhältnissmässig gutartigen subacuten alle Uebergangsformen vorkommen, so werden wir eine gleiche Verschiedenheit des Auftretens auch für die primär allein in der Epiphyse localisirte Osteomyelitis in Anspruch nehmen und erwarten dürfen, dass nicht nur acute Gelenkverjauchungen, sondern auch eitrige und seröseitrige Synovitiden dabei vorkommen.

Eine gute Schilderung des Verlaufes der circumscripten

Epiphysenosteomyelitis giebt bereits Lücke in seiner bekannten Arbeit, pag. 234. Doch kommt es ihm mehr darauf an, die wesentliche Identität der Krankheit mit der diffusen Diaphysenosteomyelitis hervorzuheben, als die immerhin beträchtlichen Unterschiede zu urgiren. Gleichwohl betont auch er das frühzeitige Auftreten der Gelenkaffection, während im Uebrigen der acute Anfang mit Frost und heftigem Fieber von typhösem Charakter beiden Localisationen osteomyelitischer Erkrankung gemeinsam ist. Erstere betrachten wir aber für die Osteomyelitis der Epiphysen als ganz besonders charakteristisch. Sie ist wahrscheinlich von vorn herein, sicher aber nach wenigen Tagen im Stande, die Symptome der Knochenerkrankung ganz zu verdecken. Leider sind uns die betreffenden Kranken sämmtlich frühestens erst nach Ablauf einiger Tage zu Gesicht gekommen, so dass wir nicht im Stande sind, zu sagen, ob eine genaue, ad hoc vorgenommene Untersuchung am ersten Anfang der Krankheit hinreichende Anhaltspunkte für eine präcise Diagnose gewährt. In dreien von unsern Fällen, die uns am 3., 8. und 14. Tage der Erkrankung zugingen, hatten wir anfangs keinen Grund, an dem Vorhandensein einer primären, idiopathischen eitrigen Synovitis zu zweifeln, und erst der Umstand, dass die Punction und Ausspülung des Gelenkes absolut ohne Einfluss auf das Allgemeinbefinden, auf Schmerz und Fieber blieb, trotzdem ein Erguss sich nicht wieder bildete, führte auf den Gedanken, dass der eigentliche Sitz der Erkrankung wo anders zu suchen sein dürfte. In dem 5. Fall (Renger, No. 17) erleichterte die gleichzeitige Diaphysenosteomyelitis eines andern Knochens die richtige Diagnose, der 4. (No. 16) ging uns erst 3 Wochen nach Beginn der Erkrankung zu, wo von einer Verwechslung keine Rede mehr sein konnte. Der Grund für die frühe und intensive Betheiligung des Gelenkes ist natürlich in den anatomischen Verhältnissen zu suchen. Während bei der Diaphysenosteomyelitis die knorplige Epiphysenfuge wenigstens eine Zeit lang den phlogogenen Stoffen die directe Communication mit dem Gelenk verwehrt, entbehrt dasselbe dieses Schutzes, wo die Epiphyse primär befallen wird. Diese durch den Epiphysenknorpel gebildete Barrière erklärt es, warum die osteomyelitische Gelenkaffection, wie Volkmann angiebt, in der Regel kaum vor Ablauf der 2. Woche, oft erst nach Ablauf der 3. auftritt, d. h. zu einer Zeit, wo die Epiphysenfuge vereitert oder doch stark gelockert ist und demgemäss einen mehr oder weniger directen Contact der epiphysären Markräume mit den Entzündungsproducten des Markcylinders der Diaphyse nicht mehr zu hindern vermag; sie erklärt es auch, warum in der Regel die bei der Diaphysenosteomyelitis auftretende Gelenkaffection keinen so schweren Charakter hat und nur eine mässige Schmerzhaftigkeit bedingt. Denn der schwerste Krankheitssturm ist um diese Zeit meist schon überwunden, die schlimmsten Allgemeinerscheinungen fangen schon an sich zurückzubilden, ein Beweis, dass die Giftigkeit der Entzündungsproducte keine so hochgradige mehr ist, als Anfangs. Eine Ausnahme

bilden nur die allerschwersten, wohl immer tödtlich ablaufenden Fälle, bei denen eine sehr frühzeitige Verjauchung der Epiphysenfuge und dann eventuell auch des Gelenkes eintritt.

Während nun in den nächsten Wochen durch die Erfahrung, dass die Beseitigung der Gelenkaffection auf den Krankheitsprocess und das Allgemeinbefinden des Patienten absolut ohne Einfluss bleibt und durch die in Folge der periostalen Reizung sich ausbildende Verdickung des Knochens, welche in der Regel eine kurze Strecke weit auch auf die Diaphyse übergreift, die richtige Diagnose sichergestellt wird, bietet der weitere Verlauf wieder manches Eigenthümliche. Die isolirte Epiphysenosteomyelitis führt offenbar nicht entfernt so regelmässig, als die der Diaphysen, zur Nekrosenbildung, und selbst dann oft auffallend spät zum eitrigen Aufbruch. Von unseren Kranken ist der eine ein Jahr, der andere fast zwei Jahre lang beobachtet, ohne dass es zu einer Abscessbildung gekommen wäre. Bei dem 3. (Danielsen) geschah dieselbe erst nach 4 Monaten und führte zur Extraction des grossen spongiösen Sequesters. Bei dem Volkmann'schen Fall 13 war nach 11 Monaten noch keine Eiterung vorhanden. Bei Fall 14 ist das Datum der Aufnahme leider nicht angegeben. Doch ist 5 Monate nach Ablauf des Jahres 1873, über welches berichtet wird, dauernde Heilung und Abnahme der Verdickung des untern Femurdrittels constatirt. Im Fall 18 erfolgt der Aufbruch erst 16 Monate nach Beginn der Krankheit, nachdem die Function der betreffenden untern Extremität schon wieder eine sehr gute war. Der in der gewöhnlichen Zeit zu Aufbruch und Nekrose führende 5. Fall unserer Beobachtung (No. 17, Renger) gehört nur uneigentlich hierher. Seine Schenkelhalsosteomyelitis war anatomisch eine Diaphysenosteomyelitis, und nur die besonderen Einrichtungen des Hüftgelenks, bei welchem bekanntlich die ganze Knorpelfuge der oberen Femurepiphyse innerhalb der Gelenkkapsel liegt, verschieben hier die Verhältnisse so weit, dass die Erkrankung des obersten Diaphysentheils hinsichtlich der secundären Gelenkaffection dieselbe Bedeutung bekommt, wie in andern Gelenken die Erkrankung der Epiphyse. Nur in unserm Fall 16 erfolgte der Aufbruch in der gewöhnlichen Zeit.

Diese Nekrosenbildung mit sehr spätem Aufbruch scheint von Lücke nicht beobachtet worden zu sein. Er giebt an, dass unter Schwinden der localen und Allgemeinerscheinungen »der Heilungsprocess einen definitiven Abschluss durch Verkäsung der Eiterung« erlangen könne; auf der andern Seite könne sich trotz der geschwundenen Allgemeinerscheinungen allmälig ein centraler Knochenabscess entwickeln, der in seinem langsamen Wachsthum von Neuem intensive Schmerzen und Gelenkentzündungen verursachen und eventuell noch nach vielen Jahren durch Aufbruch in das Gelenk einen verhängnissvollen Ausgang veranlassen könne. Er erzählt die ausführliche Krankengeschichte eines sehr lehrreichen derartigen Falles, welcher durch Gelenkvereiterung tödtlich endigte. In diesem Lückeschen Falle war, wie es die Regel sein soll, der Tibiakopf der ur-

sprüngliche Sitz der Erkrankung. Unsere und die angezogenen Volkmann'schen Beobachtungen beziehen sich zufällig sämmtlich auf die untere Femurepiphyse. — Auch für diesen abweichenden Verlauf ist es leicht, in dem grösseren Blutreichthum des spongiösen Gewebes, welcher bei Circulationsstörungen die Ernährung durch collaterale Bahnen in ausgiebiger Weise gestattet, die anatomische Erklärung zu finden. Während an der Corticalis der Röhrenknochen die Frage über Leben und Tod stets so rasch entschieden ist, dass wir an dem gelösten Sequester, abgesehen von der Demarcationslinie, niemals irgend welche Spuren eines entzündlichen Processes wahrnehmen können, kann offenbar der in seiner Ernährung beeinträchtigte spongiöse Knochen eventuell noch lange Zeit eine Vita minima führen und mannigfache reactive Vorgänge können sich an ihm abspielen, ehe irgend ein Accidens den völligen localen Tod herbeiführt. — Daher der oft auffallend späte Aufbruch, die Neigung zur Verkäsung, welche dann eventuell wieder später die Bildung eigentlicher Knochenabscesse veranlasst. Indessen ist weder die Bildung von Knochenabscessen nach anscheinend abgelaufenen Osteomyelitiden, noch das späte Wiederaufflackern der Entzündung der circumscripten Epiphysenosteomyelitis ganz allein eigenthümlich. Beide Processe kommen, wenn auch weit seltener, auch an den Diaphysen zur Beobachtung. Für den ersteren ist die oben unter No. 12 erzählte Krankengeschichte ein prägnantes Beispiel. Eine zweite, welche wir oben nicht angeführt haben, weil wir den Beginn der Krankheit nicht selbst beobachteten, mag hier ihre Stelle finden.

20. Adolph Hille, 36 Jahr alt, rec. den 29. December 1875 — 2. Februar 1876 und 29. December 1877 — 3. Februar 1878. Knochenabscess in der Diaphyse des rechten Humerus.

Patient scheint Ende des Jahres 1862 einen acuten Gelenkrheumatismus (sehr schmerzhafte Anschwellung beider Fussgelenke) durchgemacht zu haben. Sechs Wochen später, im Januar 1863, bekam er diffuse Schmerzen im rechten Oberarm, offenbar unter Betheiligung des Schultergelenks, so dass mehrere Aerzte dasselbe als den wahrscheinlichen Ausgangspunkt ansahen und es mit Derivantien behandelten. Gegen Mitte März localisirte sich der Schmerz in der untern Hälfte des Oberarms, welche denn auch mehr und mehr anschwoll. Pat. liess sich im April in das Cölner Bürgerhospital aufnehmen und wurde mit warmen Umschlägen behandelt, worauf sich ein grosser Abscess an der äussern Seite der untern Oberarmhälfte bildete, der bald darauf incidirt wurde. Darauf verschwanden die Schmerzen sofort und im August desselben Jahres wurde Pat. geheilt entlassen.

Bis Mitte Mai 1874 war nun der p. Hille vollkommen gesund. Dann traten von Neuem dumpfe Schmerzen im untern Theil des rechten Oberarms auf, die sich rasch bis zum Unerträglichen steigerten. Mitte Juni 1874 in die Charité aufgenommen, wurde ihm am 20. desselben Monats eine neue Incision in die alte Narbe gemacht und abermals viel Eiter entleert. Ende Juli war die Heilung vollendet. Auch diesmal schwanden die Schmerzen sofort nach der Oeffnung des Abscesses. Pat. war nun wieder frei von Beschwerden bis Anfang December 1875, wo sich abermals, wenn auch diesmal etwas langsamer, wie das zweite Mal, ein Abscess an derselben Stelle entwickelte. — Er wurde am 29. December 1875 in das Fried-

richshainer Krankenhaus aufgenommen und am 7. Januar 1876 zum dritten Male an der alten Stelle incidirt. Der Abscess war ein subperiostaler, der Humerus ziemlich in der Hälfte seiner Länge und Circumferenz vom Periost entblösst, der Knochen aber gut vascularisirt, und durch osteophytische Auflagerungen verdickt. Demgemäss trat auch keine Sequestration ein. Das Periost legte sich rasch wieder an, der Abscess schloss sich und bereits am 2. Februar konnte Pat. geheilt entlassen werden. Die Schmerzen hatten wieder sofort nach der Incision aufgehört.

Bis Mitte December 1877 erfreute sich Hille nun wieder des besten Wohlseins, als er ganz plötzlich von Neuem von so heftigen Schmerzen am rechten Oberarm befallen wurde, dass er seiner Aussage nach ganz von Sinnen kam und ernstlich an einen Selbstmord dachte. Am 29. December 1877 liess er sich von Neuem in das Krankenhaus aufnehmen.

Pat. ist ein mittelgrosser, magerer Mann mit bleicher Hautfarbe und sehr leidendem Gesichtsausdruck. An der Aussenseite des Oberarms, etwa an der Grenze des untern und mittleren Dritttheils, eine 5—6 cm lange weisse, dem Knochen adhärente Längsnarbe. An den Weichtheilen des Oberarms sonst nichts Abnormes, namentlich keinerlei Schwellung oder Röthung. — Dagegen erscheint die untere Hälfte des Knochens selbst verdickt. Die Schmerzen werden als bohrend und tief im Knochen sitzend bezeichnet, dauern ohne Unterbrechungen, sind aber von wechselnder Intensität. Seit 5 Tagen will Pat. keine Minute geschlafen haben.

Um den Kranken weiter zu beobachten, wird einstweilen nur ruhige Lage, Eis und Morphium verordnet; doch dauern die Erscheinungen in kaum verminderter Intensität fort. Temperatur vom 29. December 1877 bis 3. Januar 1878 andauernd normal.

Da aus den angegebenen Symptomen mit ziemlicher Sicherheit auf das Vorhandensein eines Knochenabscesses geschlossen werden konnte, wurde am 3. Januar zur Aufmeisselung der Markhöhle des Os humeri geschritten. Der Weichtheilschnitt wurde wieder in der alten Narbe geführt und das verdickte Periost mit dem Raspatorium abgehoben. Der darunter liegende Knochen war durch periostale Auflagerungen verdickt, porotisch, sehr blutreich. Es wird nun mit dem Hohlmeissel eingeschlagen und in der That mitten im Knochen ein stark kirschengrosser, mit flüssigem Eiter gefüllter Abscess gefunden, dessen Wandungen vollkommen glatt und stark sclerosirt waren.

Die knöchernen Ränder der geöffneten Höhle werden nun schräg abgemeisselt, so dass die Oeffnung in einen weiten Trichter verwandelt wird, und die Wunde durch eingelegte Lister'sche Gaze weit klaffend erhalten. Es wurde dabei der Zweck verfolgt, eine prima intentio der Weichtheile zu verhindern und dieselben zu zwingen, sich in die Knochenwunde hineinzuziehen und so eine raschere Heilung zu ermöglichen. — Wundbehandlung nach Lister, wie auch die Operation unter allen Lister'schen Cautelen vorgenommen worden war.

Der Erfolg war der gehoffte. Die Schmerzen waren sofort verschwunden. Pat. schlief am Operationstage zum ersten Male die ganze Nacht ruhig ohne Narkoticum. Heilung in typischer Weise. Pat. erholt sich sichtlich und wird am 3. Februar mit fast völlig geheilter Wunde entlassen, um ambulant weiter behandelt zu werden.

Beide Beobachtungen sind für die Entstehung und Symptomatologie des Knochenabscesses und seiner Beziehungen zur Osteomyelitis von hervorragendem Interesse. Im ersten ganz acuter Anfang unter den Symptomen schwerer Osteomyelitis. Aber offenbar beschränkt sich der Entzündungsprocess in ungewöhnlicher Weise auf einzelne ganz circumscripte Herde. Auf den stürmischen Anfang folgt ein

mehr chronischer Verlauf. Erst nach 5 Monaten kommt es am obern Ende, nach einem Jahre in der Mitte des Humerus zum Aufbruch und zur Constatirung kleiner Sequester. Ein dritter noch tiefer gelegener osteomyelitischer Herd hat keine Nekrose veranlasst, wohl aber einen Knochenabscess. An dieser Stelle tritt keine vollständige Rückbildung der periostalen Knochenauflagerungen ein, und die charakteristischen furchtbar heftigen intermittirenden Schmerzen führen auf die richtige Diagnose. Möglich, dass erst die Eröffnung eines zweiten Knochenabscesses die Reihe der Leiden schliessen wird. Ueber die Initialsymptome des zweiten Falles giebt leider nur die etwas unsichere Anamnese Aufschluss. Sicher erscheint die anfängliche Betheiligung des Gelenks und ein von Anfang an nur subacuter, später ganz chronischer Verlauf. Höchst eigenthümlich sind die die früheren Schmerzanfälle begleitenden Eiterungen, von denen man wohl annehmen darf, dass sie, wie die letzte, jedesmal unter oder wenigstens dicht am Periost ihren Sitz hatten. Sie fallen offenbar mit Perioden zusammen, in denen irgend ein neuer Reiz den alten Entzündungsherd im Knochen wieder angefacht und vielleicht eine Vergrösserung oder stärkere Füllung des Abscesses veranlasst hat, und muss wohl eine Fortpflanzung des Reizes nach aussen per contiguitatem angenommen werden, da die spätere Operation einen makroskopischen Weg nicht erkennen liess. Dass die Oeffnung der Abscesse jedes Mal einen prompten absoluten Nachlass der Schmerzen zur Folge hatte stimmt mit den gleichen Erfahrungen überein, die wir bei Eröffnung der subperiostalen Abscesse bei acuter Osteomyelitis so oft zu machen Gelegenheit hatten und erklärt sich aus der oben angeführten klinisch und experimentell erwiesenen Thatsache der directen Communication dieser Abscesse mit dem centralen Herd auf dem Wege der Haversischen Canälchen. Ungewöhnlich ist nur, dass es überhaupt zu äusseren Abscessbildungen kam, während bei Knochenabscessen in der Regel bekanntlich die heftigsten Schmerzanfälle von äusseren Eiterungen nicht begleitet sind und auch der letzte, welcher unsern Patienten betraf, ohne äussere Eiterung verlief — was vermuthlich mit der meist vorhandenen hochgradigen Sclerose des Knochens in Zusammenhang zu bringen ist.

Während die Beziehungen der Knochenabscesse zur Osteomyelitis schon seit längerer Zeit bekannt sind, und bereits Brodie, Broca, Roser bei Erwachsenen in den 30er Jahren Knochenabscesse sahen und operirten, welche in ihrer Jugend Osteomyelitis und Nekrose überstanden hatten (S. darüber Roser's Angaben im Archiv für Heilkunde, 1865), hat auf die sehr eigenthümlichen, unseres Wissens früher nirgends erwähnten, eigentlichen Recidive der acuten infectiösen Periostitis und Osteomyelitis bei Erwachsenen, welche in ihrer Kindheit den gleichen Process überstanden hatten und seit vielen Jahren vollkommen geheilt waren, R. Volkmann das Verdienst, zuerst aufmerksam gemacht zu haben. Seine Beobachtungen sind in einer gelegentlichen Bemerkung zu einem

Referat in Virchow-Hirsch's Jahresberichten, 1868, II, 368 niedergelegt und in seinen Beiträgen zur Chirurgie, pag. 36, wiederholt und durch einige neue vermehrt. Danach hat V. in 7 oder 8 Fällen bei Individuen, die, mit Ausnahme eines einzigen jüngeren, zwischen dem 25. und 45. Lebensjahre standen, und die früher an infectiöser Periostitis oder Osteomyelitis gelitten hatten, gesehen, dass nach 10, 15, ja 25 Jahren völliger Gesundheit plötzlich von Neuem eine ganz acute diffuse Periostitis oder Osteomyelitis auftrat, welche ihren Ausgangspunkt von der alten Knochennarbe nahm und sich stets durch einen ganz besonders schweren und destruirenden Verlauf auszeichnete. Sechs von diesen Kranken gingen schnell zu Grunde, zwei an ganz acuter Pyämie, einer nach vergeblich versuchter Amputation des Oberschenkels. Auch wir haben einige Beobachtungen der Art gemacht, doch bot nur einer von ihnen wirklich schwere, typhöse Allgemeinerscheinungen, während es sich bei den andern um leichtere, mehr subacute Erkrankungen handelte, die indessen gleichwohl zu neuen Nekrosen führten. Es fehlen also, was immerhin zu constatiren interessant ist, auch hier die leichteren Formen nicht, deren verhältnissmässig häufiges Vorkommen in der Umgebung von Halle Volkmann in seinen Knochenkrankheiten für die primären Affectionen hervorgehoben hat. Die Beobachtungen sind kurz folgende:

21. August Hübke, 27 Jahr, rec. den 22. September 1877. Acute Osteomyelitis der Tibia mit Nekrose vor 14 Jahren. Schweres Recidiv. Nekrose. Heilung.

Patient überstand in seinem 13. Jahre eine unter mässig schweren Symptomen verlaufende Osteomyelitis des untern Endes der rechten Tibia. Aufbruch nach etwa 14 Tagen. Die Fistel eiterte 4 Jahre lang, mehrere kleine Knochenstücke wurden ausgestossen, dann schloss sie sich und Pat. erfreute sich nun einer ungestörten Gesundheit. Vor 14 Tagen nach anstrengendem Treppensteigen plötzlich heftige Schmerzen im selben Unterschenkel, rasch zunehmende Functionsunfähigkeit. Sehr hohes Fieber ohne ausgesprochenen Initialfrost. Unter andauernden sehr heftigen Schmerzen entwickelt sich eine Schwellung des Unterschenkels, Anfangs ohne Veränderung der Farbe.

Pat. ist bei der Aufnahme ein gut ernährter, mittelgrosser Mann. Temperatur 40,0, Puls jagend, Gesichtsausdruck leidend und aufgeregt, Sensorium benommen, Zunge trocken. Am untern Drittel des rechten Unterschenkels finden sich mehrere tief eingezogene Narben. Die Umgebung derselben ist diffus geschwollen, die Haut gespannt, glänzend, leicht geröthet. Venenzeichnungen sichtbar. Wüthende spontane Schmerzen, die sich bei jedem Druck auf den Knochen steigern. Fussgelenk frei.

Am nächsten Tage entleert eine Incision 3 Finger breit über dem Gelenk an der Aussenseite der Tibia gelben Eiter. Der Knochen liegt bloss, man constatirt eine rauhe Vertiefung an der vordern äussern Seite der Tibia, wahrscheinlich den Rest einer alten Kloake. Drainage, Lister. Die Incision bringt nur geringe Linderung. Allgemeinbefinden nicht verändert, Temp. 40,6. Am 26. neue Inicision an der Innenseite der Tibia, am 4. Oct. Oeffnung eines subcutanen Abscesses am Fussrücken. Die Schmerzen liessen nach der Incision am 26. nach und verloren sich so gut wie ganz bis zum 8. October. Trockene Zunge, Delirien hatten schon seit dem 2. October angefangen zu schwinden, die Temperatur überstieg 39,0 am 8. October zum letzten Mal.

Am 18. October plötzliches Ansteigen der vorher normalen Temperatur bis 40,2. Heftige Schmerzen im rechten Fussgelenk, allgemeines Uebelbefinden. Am folgenden Tage Oeffnung eines periarticulären Abscesses an der Innenseite des Fussgelenkes. Erguss im Gelenk, der indess schon am 24. October wieder verschwunden ist.

Seitdem gutes Befinden. Der Knochen liegt an der vordern und innern Seite der Tibia in einer Länge von etwa 4 cm und in deren ganzen Breite bloss. Pat. wird entlassen und vom 4. December 1877 bis 18. Februar 1878 ambulatorisch weiter behandelt. Nachdem er am letztgenannten Tage abermals aufgenommen, wird am 19. Februar zur Sequestrotomie geschritten. Es handelte sich um eine Totalnekrose, welche in der früher constatirten Länge von 4 cm die vordern zwei Drittel der Tibia umfasste. Pat. wurde am 12. März mit oberflächlich granulirender Wunde entlassen.

22. August Hodan, 24 Jahr, rec. 24. October 1877. Subacute Osteomyelitis resp. Periostitis des Oberschenkels ohne Aufbruch vor 6 Jahren. Mässig schweres Recidiv. Nekrosenbildung. Heilung.

Patient überstand im Jahre 1871 eine äusserst schmerzhafte Affection an der untern Hälfte des rechten Oberschenkels, welche mit heftigem Fieber und völliger Functionsunfähigkeit einherging. Der Oberschenkel war damals stark geschwollen, nicht geröthet. Nach etwa 14 Tagen liessen die Schmerzen allmälig nach, Pat. erlangte nach und nach die Gebrauchsfähigkeit wieder. Es kam zu keinem Aufbruch, doch blieb eine Verdickung des Knochens zurück. Damals anscheinend keine Gelenkaffection.

Seit dem 9. October abermals heftige Schmerzen an derselben Stelle, angeblich nach sehr anstrengendem Gehen und Treppensteigen. Zunehmende Anschwellung, Fieber, Functionsunfähigkeit liessen ihn bald ärztliche Hülfe requiriren. Als trotz Eis und Narkoticis Schmerzen, Schwellung und Fieber immer mehr zunahmen, wurde Pat. am 24. October der chirurgischen Abtheilung des städtischen Krankenhauses zugeführt.

Der kräftig gebaute, noch gut genährte Pat. zeigt eine enorme Anschwellung der untern Hälfte des rechten Oberschenkels, welcher fast den doppelten Umfang des gesunden linken erreicht hat. Haut prall gespannt, glänzend, von blauen Venen durchzogen, nicht geröthet. In der Tiefe deutliche, pralle Fluctuation. Temp. nahe an 40. Zunge trocken, Sensorium aber frei. Pat. macht den Eindruck eines Schwerkranken. Gesichtsausdruck ängstlich, erregt. Klagen über enorme Schmerzen im Oberschenkel, welche durch jede Berührung zum Unerträglichen gesteigert werden.

Incision von 5 cm Länge an der hintern äussern Seite, handbreit über dem Kniegelenk. Eine grosse Masse gelbgrünen Eiters stürzt hervor. Die untere Hälfte des Os femoris, von der Gegend der Epiphysenfuge an aufwärts, ist an der äussern und hintern Seite, zu zwei Dritteln seiner Circumferenz, vom Periost entblösst.

Ausspülung der grossen Höhle mit 5% Carbolsäure, Drainage, Lister. Rascher Nachlass aller Beschwerden und des Fiebers. Völlig aseptischer Verlauf. Periost legt sich grossentheils wieder an. Secretion am 21. November fast ganz versiegt, so dass das letzte Drain entfernt wird. Schon am 12. November hat Pat. das Bett verlassen, an das ihn indessen ein intercurrenter acuter Gelenkrheumatismus vom 26. November bis 1. December von Neuem fesselt. Entlassung am 4. December um ambulant weiter behandelt zu werden. Die Sonde constatirt nur noch einen schmalen, etwa 6 cm langen, blossliegenden Knochenstreifen. Pat. verlässt im Januar Berlin und hat sich seitdem nicht wieder vorgestellt.

23. Frau Grüger, 29 Jahr, rec. den 31. Januar 1878. Acute Osteomyelitis der Tibia mit Nekrosenbildung vor 20 Jahren. Recidiv von subacutem, sehr leichtem Verlauf mit abermaliger Nekrosenbildung.

Patientin überstand in ihrem 9. Jahre eine acute Osteomyelitis der rechten Tibia. Ein grösseres Stück wurde nekrotisch und in Breslau entfernt. Seit drei Wochen von Neuem Schmerzen.

Schwächliche, mässig ernährte Frau. Am rechten Unterschenkel lange, der Tibia adhärente Narbe. Knochen im untern Drittel stark verdickt, bis zur Mitte spontan und auf Druck sehr schmerzhaft. Mässiges Fieber bis 38,5. Bis zum 16. Februar bildet sich langsam Fluctuation aus. Incision; blossliegender Knochen constatirt. Weiterer guter Verlauf. Am 4. März mit etwa Quadratzoll grosser Nekrose zur ambulatorischen Behandlung entlassen.

Endlich beobachteten wir auch ein Recidiv einer Epiphysenosteomyelitis, welches ebenfalls den Ausgang in Genesung nahm.

24. August Rabsch, Schutzmann, 30 Jahr, rec. den 20. November 1877. Acute Osteomyelitis des rechten Tibiakopfes mit Nekrose vor 20 Jahren. Recidiv von mässig schwerem Verlauf mit neuer Nekrose. Heilung.

Patient überstand in seinem 10. Lebensjahre eine acute Osteomyelitis der obern Tibiaepiphyse. Aufbruch nach aussen, Bildung einer kleinen Nekrose, Heilung. Zwanzig Jahre hindurch war Pat. völlig gesund. Vor 6 Wochen sollen nach einer leichten Contusion von Neuem sehr heftige Schmerzen aufgetreten sein. Pat. war unfähig, das Bein zu rühren, fieberte stark. Unter Behandlung mit Breiumschlägen kam es nach etwa 14 Tagen zum Aufbruch. Es blieb indessen eine Fistel zurück, welche keine Tendenz zur Heilung zeigte und Pat. veranlasste, das Krankenhaus aufzusuchen.

Pat. ist bei seiner Aufnahme ein kräftiger, gesund aussehender Mann. Rechter Tibiakopf etwas verdickt. Dicht über der Tuberositas mündet eine Fistel, welche mitten in den Knochen führt.

Aufmeisselung derselben am 23. November 1877. Kleiner, bereits gelöster Sequester wird extrahirt. Typischer aseptischer Wundverlauf, Heilung unter dem feuchten Blutschorf. Pat. am 9. Februar geheilt entlassen.

Wie es kommt, dass — offenbar gar nicht so sehr selten — eine einmal überstandene infectiöse Periostitis oder Osteomyelitis eine solche Disposition zu einer neuen ähnlichen Erkrankung hinterlässt, dass dieselbe nach langen Jahren in einem Alter wieder zum Ausbruch kommt, wo sie primär so gut wie niemals beobachtet wird, dafür fehlt uns noch eine genügende Erklärung. Für die Fälle von circumscripter Osteomyelitis namentlich der Epiphysen, welche nicht zu Aufbruch und Nekrose führten, sondern nur eine mehr oder weniger bedeutende Verdickung des Knochens zurückliessen, kann man ja ohne Weiteres die Lücke'sche Ansicht acceptiren, dass hier ein Käseherd oder ein Knochenabscess zurückgeblieben ist, der durch irgend einen besondern Entzündungsreiz zum Ausgangspunkt für eine neue heftige Entzündung wird. Ob sich Aehnliches für die acute Diaphysenosteomyelitis annehmen lässt, welche den gewöhnlichen Verlauf mit Aufbruch und Sequesterbildung genommen hat, und bei welcher viele Jahre lang weder irgend welche zeitweise auftretenden

Beschwerden noch irgend eine bemerkenswerthe Verdickung des Knochens bestanden haben, muss wohl dahingestellt bleiben. Auf der andern Seite würde der äusserst rapide und maligne Verlauf, wie ihn Volkmann als Regel beobachtet hat, selbst durch eine solche Annahme kaum erklärt werden. Wenn man sich auch vorstellen kann, dass bei dem Mangel einer Epiphysenfuge im erwachsenen Alter die Gefahr einer schwereren Gelenkaffection besonders nahe gerückt ist, so kommen wir doch für die Fälle, wo der üble Ausgang nicht von einer Gelenkvereiterung abhing, über eine wirkliche neue Infection nicht hinweg, und wir müssen uns einstweilen mit Analogien trösten und sagen, dass die acute spontane Osteomyelitis zu denjenigen Infectionskrankheiten gehört, welche wie das Erysipel u. a. die Disposition für eine neue gleiche Erkrankung erhöhen, womit freilich keine Erklärung, sondern nur eine Umschreibung der Thatsache gegeben ist.

Wir wollen nun versuchen, wie weit sich etwa aus einer gemeinsamen Betrachtung des in den vorstehenden Beobachtungen niedergelegten Materials und dem Vergleich desselben mit den Erfahrungen früherer Autoren ein Beitrag zur bessern Kenntniss der Osteomyelitis und zur Entscheidung mancher noch streitiger Fragen gewinnen lässt.

A. Vorkommen der Krankheit hinsichtlich des Lebensalters, der Localisation an den verschiedenen Skeletabschnitten und ihrer geographischen Verbreitung.

Was das Alter der Patienten anlangt, so können auch wir nur constatiren, dass die acute infectiöse Osteomyelitis, so weit es sich um primäre Erkrankungsfälle handelt, in der weit überwiegenden Mehrzahl der Fälle der Zeit des noch nicht vollendeten Knochenwachsthums angehört. Indessen ist man genöthigt, Ausnahmen zuzulassen, wenn man nicht der Theorie zu Liebe den Thatsachen Gewalt anthun und den unter ganz gleichen Erscheinungen bei älteren Individuen hin und wieder auftretenden Krankheitsbildern eine andere Deutung geben will. — Als recidive Erkrankung ist die acute infectiöse Osteomyelitis und Periostitis auch bei Erwachsenen keine Seltenheit.

Von unsern Patienten erkrankten primär je einer im 11., 12., 24., 28., 49. Jahre, je zwei im 9., 10., 13., 14., 16., 18., — drei im 17., endlich vier im 15. Lebensjahre. Die Kranken, welche Recidive bekamen, standen im Alter von 24, 27, 29 und 30 Jahren, und waren seit der ersten Erkrankung resp. 6, 14, 20 und 20 Jahre verflossen.

Von den älteren Autoren ist wiederholt die überwiegend häufige Localisation der Krankheit im Oberschenkel hervorgehoben worden. So führt Demme an, dass nach einer Zusammenstellung von Frank unter 34 osteomyelitischen Epiphysenabtrennungen 17 die untere Epiphyse des Oberschenkels betrafen. Von den 23 Beobachtungen Demme's selbst bezogen sich 17 auf das Femur.

Ein so bedeutendes Ueberwiegen der Erkrankung des Oberschenkels stellt sich nach den neueren Beobachtungen zwar nicht mehr heraus, doch nimmt derselbe in der Häufigkeitsscala allerdings immer noch den ersten Platz ein. Die folgende kleine Zusammenstellung der von Lücke und Volkmann veröffentlichten Beobachtungen mit unseren eigenen wird einen Ueberblick darüber gewähren. Da Volkmann's Fälle grossentheils nicht frisch in Behandlung getretene Osteomyelitiden, sondern ältere osteomyelitische Nekrosen betreffen, so sind die auf die letzteren bezüglichen Zahlen eingeklammert. Die hauptsächlichste Knochenerkrankung haben wir der Kürze halber als primäre bezeichnet, die gleichzeitigen weniger schweren und die später aufgetretenen als »secundäre« zusammengefasst, was in dem weiter unten auseinandergesetzten Sinne verstanden werden muss.

	Lücke		Volkmann		Schede und Stahl				
Erkrankter Knochen	Primär	Secund.	Primär	Secund.	Primär	Secund.	Sa. der Primär.	Secund.	Sa. Summarum.
Maxilla inf.	—	1	—	—	—	—	—	1	1
Clavicula	—	—	—	(1)	—	—	—	(1)	1
Humerus	4	—	1 (+2)	(1)	2	1	7 (+2)	1 (+1)	11
Ulna	—	—	1 (+1)	—	1	—	2 (+1)	—	3
Radius	1	1	—	—	—	—	1	1	2
Costae	—	2	—	—	—	—	—	2	2
Os ilei	—	1	—	—	2	—	2	1	3
Femur	9	3	4 (+9)	—	10	1	23 (+9)	4	36
Tibia	9	2	4 (+6)	(2)	8	3	21 (+6)	5 (+2)	34
Fibula	—	1	—	—	1	—	1	1	2
Calcaneus	1	1	(1)	—	—	—	1 (+1)	1	3

Es sind demnach die Erkrankungen des Femur und der Tibia fast gleich häufig, und erkranken jeder einzelne dieser Knochen öfter, als die sämmtlichen übrigen Skeletabschnitte zusammengenommen (36—34—28).

Bei weitem am seltensten ist die Osteomyelitis der spongiösen Knochen beobachtet worden, wie dies auch Lücke und Volkmann hervorheben. Lücke hat nur eine acute Osteomyelitis des Calcaneus, Volkmann einige Fälle von Erkrankung des Calcaneus und 3 von typischer Osteomyelitis der Scapula gesehen (S. Beiträge zur Chirurgie, p. 143). Fälle von so schwerer infectiöser Beckenosteomyelitis, wie die beiden von uns beobachteten, sind unseres Wissens bisher überhaupt noch nicht beschrieben worden. Zwar wird in den Lehrbüchern, namentlich auch in dem von König, sowie in der Monographie von Roser der periostitischen und osteomyelitischen Abscesse, Nekrosen und Epiphysenlösungen am Darmbein Erwähnung gethan, doch haben wir nirgends einen Hinweis auf die grosse Gefahr der Hüftgelenksvereiterung gefunden. Und doch scheinen wenigstens die schwereren Fälle von infectiöser Osteomyelitis der Beckenknochen durch die fast unausbleibliche intensive Betheiligung des Hüftgelenks, welches gegen Entzündungen keines der die Pfanne constituirenden Knochen durch

eine Epiphysenfuge geschützt ist, eine besonders verhängnissvolle Bedeutung zu erlangen. In beiden von uns beobachteten Fällen trat eine Vereiterung des Gelenks ein, welche einmal zur Resection des Schenkelkopfes mit Ausgang in Heilung und gute Gebrauchsfähigkeit führte, während das andere Mal schon vorher der letale Exitus erfolgte. Im letzteren Falle war der Pfannentheil des Os pubis von dem des Os ilei völlig getrennt, und ausserdem noch eine Eiterung mit Zerfall des Knorpels in der Synchondrosis sacro-iliaca eingetreten. Mündlichen Mittheilungen zu Folge haben Volkmann, Kocher, Hagedorn kürzlich je einen analogen, rasch zum Tode führenden Fall von acuter Osteomyelitis des Darmbeins gesehen, bei welchem ebenfalls acute Vereiterungen von Hüftgelenk und Synchondrosis sacro-iliaca eintraten.

Es verdient noch besonders hervorgehoben zu werden, dass die Vereiterung des Hüftgelenks in unsern beiden Fällen völlig symptomlos zu Stande kam (vergl. die Krankengeschichten), und das eine Mal mehr zufällig, das andere Mal erst bei der Section gefunden wurde. Es bestätigt diese auffallende Erscheinung den Ausspruch, welchen Volkmann nach seinen Erfahrungen, namentlich auch bei traumatischen Hüftgelenksverjauchungen, gethan hat: Bei den acutesten und schwersten Formen der Vereiterung und Verjauchung des Hüftgelenks fehlt oft jede Muskelcontractur und Beckenverschiebung, und die in der Chloroformnarkose oder selbst ohne diese geprüfte passive Beweglichkeit des Gelenks erscheint nicht gestört. (S. l. c. p. 181.)

Das Verhältniss der Häufigkeit der acuten Diaphysenosteomyelitis zu der der Epiphysen wird durch die folgende Tabelle dargestellt. Da Volkmann nicht ausdrücklich zwischen diesen beiden Formen unterscheidet, so bemerken wir, dass wir nach den Angaben der Krankengeschichten die unter 8, 13, 14, 18, 20 und 25 aufgeführten Fälle der Epiphysenosteomyelitis zugerechnet haben. Die Fälle 15—17 (2 †) mussten aus dieser Berechnung weggelassen werden, weil genaue Angaben über die speciellere Localisation der Erkrankung fehlen.

Erkrankter Knochen	Lücke Osteomyelitis der		Volkmann Osteomyelitis der		Schede u. Stahl Osteomyelitis der		Sa. Osteomyelitis der	
	Epiphysen	Diaphysen	Epiphysen	Diaphysen	Epiphysen	Diaphysen	Epiphysen	Diaphysen
Humerus	2 (1 †)	2	—	3	—	2	2 (1 †)	5
Ulna	—	—	—	2	1	—	1	2
Radius	—	1	—	—	—	—	—	1
Femur	6 (4 †)	3 (2 †)	4	6	4	6 (1 †)	14 (4†)	14 (3 †)
Tibia	6 (1 †)	3 (3 †)	2	8 (1 †)	1	7 (1 †)	9 (1 †)	18 (5 †)
Fibula	—	—	—	—	—	1	—	1
Sa.	14 (6 †)	9 (5 †)	6	19 (1 †)	6	16 (2 †)	26 (6 †)	41 (5 †)

Indessen giebt die vorstehende Tabelle kein richtiges Bild der Mortalität, da die Volkmann'schen in dieselbe aufgenommenen

Fälle bei dem Eintritt in seine Behandlung zum bei weitem grössten Theile das acute Stadium bereits überwunden hatten, und zwar alle bis auf 1 Epiphysenosteomyelitis des Femur (geheilt), 2 Epiphysen- (geheilt) und 2 Diaphysenosteomyelitiden der Tibia (1 geh. 1 †) und je eine Erkrankung der Diaphysen des Humerus und der Ulna (beide geheilt). Eine Mortalitätstabelle, die sich lediglich auf frisch oder doch noch im acuten Stadium in Behandlung getretene Fälle bezöge, würde demnach folgendes ergeben:

		Femur		Tibia		Humerus		Summa der Erkrankungen der		Sa.
		Epiphysen	Diaphysen	Epiphysen	Diaphysen	Epiphysen	Diaphysen	Epiphysen	Diaphysen	
Lücke	Zahl der Beobachtungen:	6	3	6	3	2	2	14	8	22
	davon gestorben:	4	2	1	3	1	—	6	5	11
	%:	66,6	66,6	16,6	100	50	—	42,9	62,5	50,0
Volkmann	Zahl der Beobachtungen:	1	—	2	2	—	1	3	3	6
	gestorben:	—	—	—	1	—	—	—	1	1
	%:	—	—	—	50,0	—	—	—	33⅓	16,6
Schede und Stahl	Zahl der Beobachtungen:	4	5	1	7	—	1	5	14	19
	gestorben:	—	1	—	1	—	—	—	2	2
	%:	—	20,0	—	14,3	—	—	—	14,3	10,5

Dazu bemerken wir noch: Die Erkrankungen der kleineren Röhrenknochen sind weggelassen, weil dabei überhaupt kein Todesfall vorgekommen ist. Aus der Volkmann'schen Statistik sind 3 poliklinisch vorgestellte, aber nicht behandelte Oberschenkelosteomyelitiden mit sicher 2 Todesfällen nicht mit aufgenommen.

Unsere eigene Statistik würde sich durch Hinzurechnung der 2 Fälle von Beckenosteomyelitis mit 1 Todesfall etwas verschlechtern.

Eine Mortalitätsberechnung aus der Summe der 3 Statistiken aufzustellen würde ohne Werth sein, da die einzelnen Factoren zu grosse Unterschiede zeigen. Lücke's wesentlich vor der antiseptischen Periode gesammelte Erfahrungen lassen sich mit den unseren nicht confundiren, da sie ganz andern Vorbedingungen entwachsen sind. Wir kommen bei der Besprechung der Therapie darauf zurück.

Mit einem gewissen Recht lassen sich aber doch vielleicht folgende Sätze aus einem Vergleich der verschiedenen Beobachtungsreihen abstrahiren:

1) Die Gefahr ist um so geringer, je kleiner der befallene Knochen ist. Doch ist der Unterschied zwischen Femur und Tibia in dieser Hinsicht kein bedeutender.

2) Die circumscripte Epiphysenosteomyelitis ist im Ganzen weniger gefährlich, als die Osteomyelitis der Diaphysen. Doch tritt dieser Unterschied für die Erkrankungen des Oberschenkels wenig hervor.

Die geographische Verbreitung der Krankheit scheint sich gegen früher geändert zu haben, ein Umstand, der sich mit der Auffassung derselben als einer Infectionskrankheit sehr gut vereinigen lassen würde. Wie Lücke angiebt, ist ihm weder in Berlin noch in Halle früher jemals ein frischer Fall zu Gesicht gekommen, während man nach Volkmann's und unseren Erfahrungen sowohl Halle wie Berlin mit noch grösserem Rechte als Prädilectionsorte für die Osteomyelitis bezeichnen muss, wie Bern. Denn während Lücke's Erfahrungen nach einer 7jährigen Thätigkeit in Bern sich inclusive einiger in Strassburg gemachten Beobachtungen auf im Ganzen 24 Fälle erstreckten, kamen Volkmann in einem Jahre nicht weniger als 10 frische und 19 ältere, uns selbst in 30 Monaten 20 frische Fälle zur Behandlung.

B. Aetiologie und Wesen der Krankheit.

Hinsichtlich der wichtigen Frage nach der Aetiologie der Krankheit sind auch unsere Beobachtungen nur geeignet, die unter einem andern Namen auch schon von Roser vertretene Ansicht Lücke's und Volkmann's, dass die acute spontane Osteomyelitis als eine Infectionskrankheit aufzufassen sei, zu stützen; alle sonst angeführten Momente: Traumen, Anstrengungen, Erkältungen, haben offenbar höchstens den Werth von Gelegenheitsursachen, welche die Krankheit schliesslich zum Ausbruch bringen und allenfalls ihren primären Sitz bestimmen, niemals aber an und für sich im Stande sind, sie zu bedingen. Gegenüber den zahllosen Traumen und Erkältungen aller Art, welche jugendliche Individuen täglich treffen, und dem im Verhältniss dazu enorm seltenen Vorkommen der Osteomyelitis wird eine solche Annahme, die noch vor zwei Jahren in der Berliner medicinischen Gesellschaft (S. Verhandlungen derselben Bd. VII. I, p. 29) warme Vertreter fand, an und für sich fast zur Unmöglichkeit. Schon Roser eifert mit beredten Worten gegen die Ableitung der Osteomyelitis von einer leichten Erschütterung (Archiv für Heilkunde, 1865, p. 141). Mit Recht macht er darauf aufmerksam, dass so unzählige Fracturen, welche doch viel schwerere Verletzungen darstellen, ohne Markentzündung verlaufen, und dass wohl jeder 10jährige Junge aus den letzten Monaten irgend einen Schlag oder Stoss anzugeben wissen werde, der ihn getroffen. In der That, soll man glauben, dass die acute Osteomyelitis durch Erkältungen oder leichte Knochencontusionen hervorgerufen werde, so ist es doch ein unabweisbares Postulat der Logik, 1) dass sich eine vorangegangene Schädlichkeit der Art wenigstens in der grossen Mehrzahl der Fälle nachweisen lasse, und 2) dass die Häufigkeit des Eintrittes der Folge zu der der Ursache in einem gewissen Verhältniss stehe. Das erstere ist aber nicht der Fall, und träfe das zweite zu, so würden unsere Hospitäler nicht im Stande sein, die Zahl der Osteomyelitiskranken aufzunehmen. Auch die bei Gelegenheit der eben erwähnten Discussion in der Berliner medic. Gesellschaft von

Küster versuchte Erklärung, dass die Osteomyelitis ursprünglich ein rein locales Leiden darstelle und dass nur vermöge einer besonders ungünstigen örtlichen oder allgemeinen Disposition — welche durch allgemeine Schwächlichkeit, Anämie, schlechte Ernährung gegeben sein könne — die weitgehendsten Störungen durch Anlässe hervorgerufen werden, die bei gesunden Körpern kaum der Beachtung werth seien, widerspricht unserer Ansicht nach zu sehr sowohl allgemeinen als speciell auf die Osteomyelitis bezüglichen Erfahrungen, als dass wir sie als berechtigt anerkennen könnten. In Bezug auf die angeführten, ganz allgemein die Widerstandsfähigkeit des Körpers gegen krankmachende Ursachen herabsetzenden Momente möchten wir zunächst daran erinnern, dass für solche schwächliche Individuen viel eher der Mangel einer acuten, kräftigen Reaction auf Entzündungsreize und die Neigung zu chronischen Entzündungen und Ulcerationen charakteristisch ist, als eine alles Maass überschreitende Heftigkeit und Acuität der traumatischen Entzündung, so dass schliesslich allerdings ebenfalls eine verhältnissmässig geringe Veranlassung sehr weitgreifende Folgen nach sich ziehen kann, aber nicht wegen der Heftigkeit, sondern wegen der Geringfügigkeit der ersten Wundreaction, welche eben deswegen nicht zu einem typischen Abschluss zu führen im Stande ist. Aber es ist überhaupt die Annahme nicht richtig, dass vorzugsweise anämische und schlechtgenährte Individuen von der Osteomyelitis befallen würden. Unter unsern sämmtlichen Patienten ist kein einziger, der sich nicht bis zum Beginn der Krankheit einer guten Gesundheit erfreut hätte, über die Hälfte waren blühend kräftige Menschen, andere von mittlerer Ernährung und Entwicklung, und nur einige wenige zeichneten sich durch einen besonders zarten Körperbau aus. — Lücke erwähnt nichts davon, dass seine Beobachtungen besonders schwächliche Individuen betrafen, und auch Volkmann übergeht diese Frage mit Stillschweigen. Doch beweist wohl die Bemerkung »es kommen von den bösartigsten Formen, die einen bis dahin völlig gesunden Menschen in 5—8 Tagen unter dem schwersten septischen Fieber tödten, alle Uebergänge zu relativ gutartigen etc. vor« (Beiträge zur Chirurgie, p. 147), dass er ebenfalls nicht der Ansicht ist, als sei die Osteomyelitis eine Krankheit der heruntergekommenen Leute. Ferner schildert Roser die Osteomyelitis ausdrücklich als eine Krankheit, welche besonders »im blühenden Knaben- und Jünglingsalter, meistens bei sonst vortrefflicher, keine Dyscrasie vermuthen lassender Gesundheit« auftrete, und nur Demme hebt hervor, dass seine Kranken sämmtlich der ärmsten Klasse angehörten (d. h. Landarbeiter, Knechte, Handwerker), und dass sie »geschwächte, anbrüchige Individuen« gewesen seien (»theils durch constitutionelle Anlage, theils durch überstandene schwere Krankheitsprocesse«), ohne dass indessen die ausführlichen Krankengeschichten die geschwächte Constitution überall nachwiesen.

Wollen wir die Beziehungen des Traumas, der Ueberanstrengung, der Erkältung zur Osteomyelitis überhaupt anerkennen, so sind wir

allerdings genöthigt, eine besondere »Disposition« des erkrankenden Individuums anzunehmen. Wir sehen diese Disposition aber in einer specifischen Infection[1]), unter deren Einfluss sich das Individuum bereits zu der Zeit befindet, zu welcher es von den betreffenden Schädlichkeiten getroffen wird. Mit andern Worten: Wir nehmen an, dass Trauma, Ueberanstrengung und Erkältung, Schädlichkeiten, denen jeder täglich sich aussetzt, im Stande sind, den Ausbruch einer acuten Osteomyelitis zu beschleunigen, wenn sie zufällig auf ein Individuum einwirken, welches sich im Incubationsstadium dieser Infectionskrankheit befindet, ganz ähnlich, wie eine Pneumonie, ein Trauma bei einem Säufer das Delirium tremens nicht macht, aber zum Ausbruch bringt.

Sehen wir, wie weit sich diese Anschauungsweise mit unsern eigenen Erfahrungen vereinigen lässt. Unter unsern Kranken waren 12, also genau die Hälfte, nicht im Stande, irgend welches schädliche Moment als mögliche Krankheitsursache anzuführen. 5 Mal war ein leichteres Trauma, und zwar 4 Mal ein Fall, 1 Mal eine Distorsion dem Ausbruch der Krankheit vorausgegangen. 3 Mal ist eine stärkere Anstrengung durch Turnen oder Treppensteigen die einzige Schädlichkeit, welche die Patienten auf Befragen mit der Erkrankung in einen Zusammenhang zu bringen vermögen, unter diesen befinden sich zwei (die nach Treppensteigen Erkrankten), welche bereits früher eine Osteomyelitis resp. Periostitis überstanden hatten. Ein Knieen auf kaltem Stein — also eine Erkältung — wird ein Mal angeführt, während bei einer Patientin (Fall 2) eine heftige Erkältung am Tage vorher und eine leichte Contusion am Tage der Erkrankung selbst in gleicher Weise beschuldigt werden können. Zwei Mal endlich schliesst sich die Krankheit direct an einen »acuten Gelenkrheumatismus«[2]) an, und auch in dem soeben erwähnten Falle 2 besteht vielleicht ein gewisser Zusammenhang mit dieser Krankheit insofern, als unmittelbar vorher die Mutter der Patientin einem acuten Gelenkrheumatismus erlag.

Gegenüber den 12 Fällen, in welchen eine Ursache gar nicht nachweisbar ist, und den zweien, in denen die Osteomyelitis sich direct an eine Affection anschliesst, die unter dem Bilde einer wohl unzweifelhaften Infectionskrankheit — des acuten Gelenkrheumatismus — auftritt, stehen also Traumen und Erkältung schon der Zahl nach erheblich zurück. Der Werth der Traumen selbst als Gelegenheitsursache wird aber noch dadurch erheblich beeinträchtigt, dass gerade von den hier in Betracht kommenden Patienten 3 (1, 2, 17)

---

[1]) Ueber das Vorkommen von Micrococcen in geschlossenen osteomyelitischen Abscessen und unsere Ansicht über deren ätiologische Bedeutung s. weiter unten.

[2]) Ueber die Frage, ob die vorausgegangene multiple Gelenkaffection als acuter Gelenkrheumatismus angesehen werden kann, s. weiter unten die Besprechung der Diagnose.

an verschiedenen Skeletabschnitten so gut wie gleichzeitig erkrankten, während bei dem 4. (19) wenigstens der Charakter einer schweren Infectionskrankheit durch malignen Verlauf und metastatische Entzündungen besonders prägnant hervortrat. Mag daher immerhin, wie Lücke (l. c. p. 222) sehr hübsch auseinandersetzt, dem Trauma oder der Erkältung gelegentlich eine Bedeutung für die Localisation des Entzündungsprocesses zukommen, etwa wie bei einem Syphilitischen eine Contusion zur Entstehung eines Gummis Veranlassung geben kann — und mag hierbei, wie derselbe Autor meint, die locale Circulationsstörung von direct bestimmendem Einfluss sein, oder mag Erkältung und Trauma sich zur Osteomyelitis verhalten wie etwa Pneumonie und Trauma zum Delirium tremens, — niemals werden wir doch annehmen dürfen, dass das Trauma oder die Erkältung die Osteomyelitis macht, dass diese einfach als die Reaction auf die geringfügige Schädlichkeit angesehen werden kann; ja, wir müssen Angesichts unserer eigenen Erfahrungen den Satz hinstellen, dass die Osteomyelitis weder des Traumas noch der Erkältung zu ihrem Ausbruch bedarf und dass die vorhandene Infection durchaus auch ohne solche Accidentien zu den bekannten localen Störungen führt, ebenso wie das Gummi auch ohne örtlichen Reiz sich bildet und das Delirium tremens auch ohne eine besondere Gelegenheitsursache zum Ausbruch kommt.

Mit dieser Auffassung steht nicht im Widerspruch, dass fast alle Autoren, die über Osteomyelitis gearbeitet haben, den Eindruck gewannen, als häufen sich die Erkrankungen im Frühling und Herbst und als habe nasskalte Witterung oder Aufenthalt an nasskalten Orten einen Einfluss auf die Entstehung derselben. Auch wir können dieser Beobachtung beipflichten, glauben aber nicht in den in solchen Zeiten häufiger auftretenden directen Erkältungen, sondern darin die Erklärung suchen zu müssen, dass bestimmte Witterungsverhältnisse der Entwicklung des eigenthümlichen Infectionsstoffes besonders günstig sind. In der That ist es auffallend, wie sich gerade die schwersten Fälle unserer Beobachtungsreihe mit allen 3 Todesfällen, die wir überhaupt zu beklagen hatten, zeitlich in wenige Monate des theils nasskalten, theils in seinen Temperaturverhältnissen sehr wechselnden Frühlings und Sommers des vergangenen Jahres 1877 zusammendrängen. Es wurden nämlich aufgenommen:

Fall 5: Sehr schwere Oberschenkelosteomyelitis — mehrfache secundäre Erkrankungen — am 3. März 1877;

Fall 1: Schwerste Osteomyelitis multiplex — exitus letalis — am 23. März 1877;

Fall 17: Schwere Beckenosteomyelitis — septische metastatische Entzündungen — am 17. April 1877;

Fall 14: Schwere Osteomyelitis der untern Oberschenkelepiphyse — am 11. Mai 1877;

Fall 18: Schwere Beckenosteomyelitis — septische metastatische Entzündungen, Tod — am 12. Mai 1877;
Fall 8: Schwere Osteomyelitis der Tibia, septische metastatische Entzündungen, Tod — am 12. Juni 1877;
Fall 4: Schwere Osteomyelitis der Tibia mit folgender Totalnekrose — secund. Nekrose des andern Oberschenkels — am 18. Juli 1877.

Wir betonen noch, dass keiner von allen diesen Patienten sich einer besonderen Erkältung zu erinnern wusste!

Aehnliche Eindrücke haben sich dem einen von uns während seines früheren Aufenthaltes in Halle wiederholt aufgedrängt. So kamen demselben im Herbst 1874 theils poliklinisch, theils in der Privatpraxis in einer Woche nicht weniger als 4 frische Osteomyelitiden zur Behandlung, und mehrfach schien es ihm, als häuften sich zu solchen Zeiten auch die Panaritien, die Zellgewebsphlegmonen und die Erkrankungen an acutem Gelenkrheumatismus, ohne dass er freilich in dieser Hinsicht von mehr als von allgemeinen Eindrücken sprechen könnte. Indessen würde es immerhin von Interesse sein, auf das Auftreten eines solchen »Genius epidemicus inflammatorius« ein genaueres Augenmerk zu haben.

Während nach Lücke's Erfahrungen zwischen dem Einwirken der accidentellen Schädlichkeit und den ersten Krankheitssymptomen noch ein Zeitraum von 2—3 Tagen zu verstreichen pflegt, traten dieselben unter den 10 von unsern Fällen, in welchen eine besondere Schädlichkeit überhaupt namhaft gemacht wird, 8 Mal bereits am folgenden, 1 Mal vielleicht sogar schon am selben Tage auf; nur 1 Mal (10) wird eine Incubation von 2—3 Tagen angegeben.

Ein initialer Schüttelfrost liess sich abweichend von den Angaben Lücke's und Anderer, in unsern Fällen verhältnissmässig selten, im Ganzen nur 4 Mal, constatiren, während 2 Mal wiederholte Fröste geringerer Intensität angegeben werden. Eine prognostische Bedeutung möchten wir dem Auftreten oder Fehlen des Frostes ebensowenig beilegen, wie Lücke. So wurde er gerade in den enorm schweren, tödtlich ablaufenden Fällen 1 und 19 vermisst, während er in leichteren, wie 12, vorhanden war.

Von weit grösserer Wichtigkeit für die Auffassung der Krankheit ist ohne Frage der Charakter des Fiebers, dessen Aehnlichkeit mit einem typhösen von allen Autoren hervorgehoben wird, und welche so gross sein kann, dass trotz der allgemeiner verbreiteten Kenntniss der Krankheit bis in die allerneueste Zeit auch geübten Diagnostikern Verwechslungen mit Typhus begegnet sind. (S. z. B. Senator: Ein Fall von primärer infectiöser Knochenentzündung, Verhandlungen der Berliner medic. Gesellschaft, Band VII, Theil II, p. 68 und die Discussion darüber Theil I, p. 29.) Dieses typhöse oder richtiger gesagt, septische Fieber mit allen seinen Attributen, dem benommenen Sensorium, den Delirien, der trockenen Zunge, den secundären Entzündungen seröser Häute, den metastatischen Abscessen wiederholt so

sehr das Bild einer schweren Wundinfection resp. einer acuten Infectionskrankheit, dass es fast unmöglich wird, die Augen vor dieser Analogie zu verschliessen; bei dem Mangel einer Wunde aber, welche dem Infectionsstoffe als Eingangspforte hätte dienen können, bleibt kaum etwas anderes übrig, als an ein Eindringen desselben durch die Athmungsorgane, den Verdauungscanal etc. zu glauben, ebenso wie wir beim Typhus und andern Infectionskrankheiten uns die Aufnahme des Giftes in den Körper denken müssen.

Als einer der stärksten Beweise für das Vorhandensein einer Infection darf wohl die Häufigkeit der secundären Entzündungen betrachtet werden. Dieselben fehlten in den schwereren unserer Fälle fast nirgends, nur die leichteren und namentlich die circumscripten Osteomyelitiden blieben davon verschont. So wurden Pleuritis 3 Mal (1, 5, 19), Pneumonie und Bronchopneumonie 2 Mal (9, 18), Pericarditis 2 Mal (9, 19), Nephritis 3 Mal (7, 9, 18), matestatische Gelenkentzündungen 2 Mal (5, 19), Vereiterung eines Schleimbeutels 1 Mal (16), secundäre Haut- und Periostabscesse 4 Mal (3, 8, 17), Muskelabscesse 1 Mal (1), secundäre centrale Nekrosenbildung 1 Mal (4) beobachtet. Unter all diesen Complicationen kann es nur von einer Pneumonie (18) und einer acuten hämorrhagischen Nephritis (7) ihres späten Auftretens halber zweifelhaft sein, ob sie als directe Folgen der ursprünglichen Krankheit oder als neue selbstständige Erkrankungen aufzufassen sind. Die meisten andern sind wohl den secundären Entzündungen bei Septikämie an die Seite zu stellen, während einzelne vielleicht auch embolischen Processen ihre Entstehung verdanken. Wir möchten dahin namentlich die secundäre centrale Nekrose des Oberschenkels im Fall 4 rechnen; der völlige Mangel aller Symptome, jedes Schmerzes und jeder Entzündungserscheinung bis zur völligen Lösung des Sequesters würde wenigstens bei der Annahme einer plötzlichen totalen Ernährungsunterbrechung durch arterielle Embolie weit verständlicher sein, als wenn man auch hier an einen osteomyelitischen Process denken wollte.

Dagegen können wir uns der Ansicht Lücke's nicht ganz anschliessen, wenn er alle multiplen Localisationen der Entzündung bei der Osteomyelitis unter dieselbe Kategorie bringt und für alle Fälle nur einen primären Herd statuirt, von welchem aus die übrigen Herde erst secundär entstehen sollen. Zunächst kann diese Annahme sicherlich nicht als das Postulat der gerade von ihm vertretenen Theorie angesehen werden. Denn sobald wir eine allgemeine Infection des Körpers als Bedingung für das Entstehen der Osteomyelitis voraussetzen, können multiple Localerscheinungen nichts Auffallendes für uns haben, ebensowenig wie wir uns über multiple Localaffectionen z. B. bei der constitutionellen Syphilis wundern. Nimmt man ferner an, dass bei vorhandener Infection irgend eine leichte äussere Veranlassung für die Localisation bestimmend werden kann, so wird man wieder auch die Möglichkeit zugeben müssen, dass derartigen Schädlichkeiten, welche innerhalb eines begrenzten

Zeitraums an verschiedenen Tagen auf verschiedene Skeletabschnitte wirken, auch zu verschiedenen Zeiten die locale Reaction folgt. Fälle, wo wirklich an mehreren Knochen gleichzeitig die Krankheit zum Ausbruch kommt, sind nicht häufig, sicherlich aber gegen die Forderung nur eines primären Herdes beweisend. Unser Fall 17 ist ein solcher. — Aber auch die Erkrankung des zweiten Oberschenkels und der beiden Oberarmknochen in Fall 1, der Tibia in Fall 2, welche dem ersten Beginn des Leidens je 5 Tage später folgten, kann wegen der Gleichartigkeit des ganzen Processes kaum eine andere Aetiologie vindicirt werden, als der zuerst aufgetretenen Entzündung. Vor allem wird zu bedenken sein, dass wir von der traumatischen Osteomyelitis wohl metastatische Entzündungen von Gelenken, serösen Häuten, Lungenembolien, Haut- und Muskelabscesse und alle sonstigen Erscheinungen der Pyämie und Septico-Pyämie kennen, dass aber gerade secundäre oder metastatische, klinisch in die Erscheinung tretende Knochenmarkentzündungen dabei eben so selten oder gar nicht beobachtet werden, wie bei der Pyämie oder Septikämie, die sich zu irgend einer andern Verletzung hinzugesellte. Wir möchten das auch den Schlüssen entgegenhalten, welche F. Busch in seinem soeben erschienenen interessanten Aufsatz (Berlin. Klin. Wochenschrift, 1878, No. 13) aus der von ihm gefundenen Umwandlung des normalen Fettmarkes intact gebliebener Knochen in lymphoides Mark nach experimentell erregter Entzündung resp. Verjauchung des Markcylinders eines grossen Röhrenknochens und aus den ähnlichen Veränderungen, welche Litten und Orth am Knochenmark Septikämischer constatirten, zu ziehen geneigt zu sein scheint. So lange nicht nachgewiesen ist, dass die traumatische Verjauchung eines Markcylinders oder eine Septikämie andern Ursprungs wirklich eine acute Osteomyelitis mit Periostablösung und Nekrotisirung des Knochens an einem beliebigen entfernten Skeletabschnitt hervorrufen können (d. h. nicht auf dem Wege der Embolie, sondern auf dem der allgemeinen Infection der Säftemasse), so lange lassen sich die von Litten, Orth und Busch gefundenen Markveränderungen für die Erklärung des multiplen Auftretens der Osteomyelitis nicht verwerthen. Mögen in den schwersten Fällen der Septikämie die Veränderungen des Knochenmarks einer eigentlichen Vereiterung noch so nahe kommen, die Grenze wird eben doch nicht überschritten und die Rückbildung ad integrum ohne Eiterung und Nekrose ist bei den Ueberlebenden der ausnahmslose Ausgang. Dagegen ist der Nachweis, dass eine allgemeine Infection des Blutes schwere Veränderungen im Marke sämmtlicher Knochen hervorrufen kann, allerdings für die Betrachtung der Osteomyelitis als einer primär infectiösen Krankheit von grösstem Interesse. Nur kommen wir nicht darüber hinweg, eine specifische Infection anzunehmen, welche eben jene Grenze zwischen lymphoider Umwandlung des Markes und Vereiterung desselben nicht mehr respectirt.

Wir möchten also glauben, dass das Befallenwerden noch eines

zweiten oder mehrerer weiterer Skeletabschnitte in den ersten Tagen der osteomyelitischen Erkrankung unter den gleichen klinischen Symptomen, mit dem gleichen Verlauf und mit denselben pathologisch-anatomischen Veränderungen, wie sie den ersten Krankheitsherd begleiten, nicht als sogenannte metastatische Entzündungen und als von jenem ersten abhängig zu betrachten sind, sondern als directer Ausfluss der allgemeinen Infection und als der ersten völlig gleichwerthige locale Bethätigungen derselben. Wir befinden uns hierin in Uebereinstimmung mit Böckel und namentlich mit Volkmann, der mit Recht auch auf die multiplen leichteren entzündlichen Affectionen besonders auch ganz entfernter Gelenke aufmerksam macht, welche den Ausbruch der Osteomyelitis begleiten oder selbst der Localisation an irgend einem Knochenschaft vorausgehen und in täuschendster Weise das Bild eines acuten Gelenkrheumatismus gewähren können.

Unmöglich ist es aber wohl, nach dem jetzigen Standpunkt unseres Wissens, zu sagen, in welchem Abhängigkeitsverhältniss die erst etwas später auftretenden Entzündungen von Gelenken, Schleimbeuteln, serösen Häuten u. s. w., welche auch bei der gewöhnlichen Septikämie vorkommen, zu der primären Allgemeininfection auf der einen und zu dem ersten Krankheitsherd auf der andern Seite stehen. Dass die Resorption der Entzündungsproducte des Markes ihrerseits die Infection des Gesammtorganismus steigert und unterhält, kann ja von vorn herein keinem Zweifel unterliegen und wird zum Ueberfluss eben so sehr durch den Erfolg, welchen mit Ausnahme der allerschwersten Fälle die Eröffnung der osteomyelitischen Abscesse hat, als auch durch das Vorkommen wirklicher embolischer Pyämie bewiesen.

Es ist schon wiederholt und namentlich von Volkmann darauf aufmerksam gemacht worden, dass die acute infectiöse Osteomyelitis keineswegs immer die schwere Krankheit darstellt, als welche sie von den ersten Autoren und auch noch von Demme geschildert ist. Wie bei jeder Infectionskrankheit kommen auch leichtere Fälle vor, und wie es einen Typhus ambulans giebt und wie viele Fälle von Diphtheritis sich in ihrer Rückwirkung auf das Allgemeinbefinden von einer einfachen katarrhalischen Angina kaum unterscheiden, so giebt es auch Fälle von spontaner Osteomyelitis und Periostitis, welche entweder von vornherein mit einem verhältnissmässig geringen Allgemeinleiden und weniger heftigen örtlichen Erscheinungen auftreten, oder nach stürmischem Anfang bald in einen mehr subacuten oder chronischen Verlauf übergehen, und bei welchen der Charakter einer schweren Infection nicht so sehr hervortritt. Die von uns mitgetheilten Fälle 11, 12, 16, 20 und die recidiven Osteomyelitiden und Periostitiden 22—24 stellen solche leichtere Erkrankungen dar. Sicherlich liegt aber kein ausreichender Grund vor, diesen leichteren Fällen eine principiell andere Deutung zu geben, sie als nicht durch Infection bedingt zu betrachten, sondern hier in einem Trauma oder einer

Erkältung eine ausreichende Ursache zu finden. Sie sind von den schweren nirgends durch eine scharfe Grenze geschieden, alle Uebergänge von den leichtesten zu den malignesten Formen werden beobachtet, und die Trennung derselben in zwei Gruppen von verschiedener Aetiologie und verschiedenem Wesen würde eine rein willkürliche sein und praktisch die grössten Schwierigkeiten bieten. Die Verschiedenheit der Symptome und des Verlaufs sind eben nur graduelle — wo liegt die Grenze?

Der Umstand, dass von allen osteomyelitischen Erkrankungen kleinerer Knochen keine tödtlich abgelaufen ist, und dass selbst von 11 Erkrankungen des Humerus nur eine zum Tode führte (s. die Tabellen), könnte von den Gegnern der Infectionstheorie mit einem gewissen Schein von Recht ins Feld geführt werden, indem er zu beweisen scheint, dass die Schwere der Erkrankung direct abhängig ist von der Ausdehnung des primären Krankheitsherdes: Eine solche Abhängigkeit würde aber leichter zu verstehen sein bei der Annahme, dass die Osteomyelitis von vornherein eine rein locale Krankheit sei, als wenn wir sie als den Ausfluss einer allgemeinen Infection der Säftemasse betrachten. Wie wir schon oben auseinander setzten, sind wir weit davon entfernt, eine sehr erhebliche Rückwirkung des localen Krankheitsprocesses auf den Gesammtorganismus leugnen zu wollen, glauben aber, dass sich bei den meisten anerkannten Infectionskrankheiten ähnliche Verhältnisse nachweisen lassen, je nachdem mehr oder minder lebenswichtige Organe in Mitleidenschaft gezogen werden. Ein ausgesprochen Pyämischer, bei welchem es bisher zufällig nur zu secundären Abscessen im Unterhautzellgewebe kam, wird durch die Amputation noch geheilt, ein anderer mit Lungenembolien geht bei derselben Therapie zu Grunde. Eine Septikämie, welche schon metastatische Gelenkentzündungen veranlasst hat, wird vielleicht noch überstanden — eine Infection derselben Schwere, die sich mit Pleuritis oder Pericarditis combinirt, endigt letal. Die Beispiele liessen sich noch weiter vermehren, und so können wir es nur natürlich finden, dass der grössere locale Krankheitsherd, der ausgedehntere örtliche Process die Gefahr der ursprünglichen Infection in höherem Grade steigert, als ein kleinerer. Bei der Leichtigkeit, mit welcher Producte der Entzündung und des Zerfalls vom Knochenmark aus resorbirt werden, bei der Wichtigkeit, welche dasselbe als Bildungsstätte der Blutkörperchen wahrscheinlich für den ganzen Organismus hat, kann es natürlich nicht gleichgültig sein, ob ein Calcaneus erkrankt oder ein Femur, ob eine beschränkte Osteomyelitis der Epiphyse oder eine diffuse der Diaphyse durch die Infection veranlasst wird. Welchen Gesetzen folgend die vorhandene Infection bald hier bald da ihren localen Ausdruck gewinnt, darüber wissen wir freilich nur sehr wenig.

Auf einige für die pathologische Anatomie der infectiösen Osteomyelitis interessante Punkte möchten wir noch besonders aufmerksam machen. Der erste betrifft das auch von uns mehrfach constatirte Vorkommen von Micrococcen in noch geschlossenen, zum Theil

noch subperiostalen osteomyelitischen Abscessen und in dem vereiterten Mark eines frisch erkrankten trepanirten Knochens selbst. Leider ist es versäumt worden, den Eiter osteomyelitischer Abscesse jedesmal auf Bacterien zu untersuchen. Unter 5 Fällen jedoch, in welchen diese Untersuchung (mit Hülfe eines Gundlach'schen Immersionssystems) ausgeführt wurde, ergab sie 4 Mal (Fall 1, 5, 8, 18) ein positives Resultat. Die vorgefundenen Vegetationsformen waren lediglich freie Micrococcen und Diploformen, entwickeltere Ketten und Stäbchen wurden vermisst. In keinem Falle war ein übler Geruch des Eiters zu constatiren; welche Bedeutung die Micrococcen in diesen Fällen haben, ist um so schwerer zu sagen, als ihr Vorkommen in geschlossenen osteomyelitischen Abscessen durchaus kein regelmässiges zu sein scheint. Denn wenn auch nach den ersten derartigen Befunden von Klebs (Beiträge zur pathologischen Anatomie der Schusswunden p. 120), und von Recklinghausen (Lücke, l. c. p. 239) auch von R. Volkmann in einem Falle die Existenz zahlreicher Micrococcen constatirt wurde (s. dessen Beiträge zur Chirurgie p. 145), gelang doch Orth und Senator in zwei noch vor dem Aufbruch tödtlich ablaufenden Fällen von Osteomyelitis der Nachweis von Micrococcen im Eiter nicht. (S. Verhandl. der Berl. med. Gesellsch., 1876, II, p. 57 u. 73.) Auch in unserem letzten Falle (6), einer ziemlich schweren Osteomyelitis an der klassischen Stelle, der untern Hälfte des Oberschenkels, war bei der genauesten Untersuchung von Bacterien und Micrococcen auch nicht das allergeringste zu entdecken. Hält man dies zusammen mit den Untersuchungen Billroth's, welcher in geschlossenen Abscesshöhlen Coccobacterien fand, ohne dass Fieber bestand, während auf der andern Seite starkes Fieber durch geschlossene Abscesse veranlasst werden kann, ohne dass Coccobacterien in dem Eiter angetroffen werden — berücksichtigt man, dass nach den Untersuchungen desselben Autors, die wir vielfach bestätigt fanden, auch der üble Geruch abgeschlossenen Eiters keineswegs einen Schluss auf die Gegenwart von Coccobacteria erlaubt, bedenkt man, dass nach Ranke's Untersuchungen selbst ein typisch aseptischer Wundverlauf sich mit der Gegenwart von Coccobacteria ganz gut verträgt, so müssen wir gestehen, dass wir über die Rolle, welche diese Parasiten bei der Osteomyelitis etwa spielen, uns noch ganz und gar im Unklaren befinden. Für die Annahme einer ätiologischen Bedeutung derselben würde die Constanz ihres Vorkommens in erster Linie gefordert werden müssen[1]).

Ueber den zweiten Punkt liegt zunächst noch weniger Material vor. Eine in dem besonders schweren Fall 1 in der Absicht, das Blut auf einen etwaigen Gehalt an Micrococcen zu prüfen, vorge-

[1]) Auch die interessanten, auf dem 7. Congress der deutschen Gesellschaft für Chirurgie von Prof. Kocher mitgetheilten Untersuchungen über experimentelle Erzeugung der Osteomyelitis geben für die active Thätigkeit der Micrococcen dabei unserer Ansicht nach noch keinen vollgültigen Beweis. Auch ihnen müssen wir das Vorkommen von Osteomyelitiden ohne Micrococcen entgegenhalten.

nommene Untersuchung desselben zeigte uns zwar keine Coccobacterien, aber eine so enorme Vermehrung der weissen Blutkörperchen, dass ihre Zahl sich zu der der rothen verhielt wie 1 : 2. Auch eine auf diesen Befund hin im Fall 5 (schwere Oberschenkelosteomyelitis) leider erst in der 6. Woche nach dem Beginn der Krankheit angestellte Untersuchung ergab ein ähnliches Resultat, doch war hier die Vermehrung der weissen Blutkörperchen keine so enorme, sie verhielten sich zu den rothen wie 1 : 30. Der letzt beobachtete, leichter verlaufende Fall von Oberschenkelosteomyelitis (No. 6) liess nur eine Vermehrung der weissen Blutkörperchen um das 3—4fache erkennen (Verhältniss von 1 : 100). Endlich war die Blutuntersuchung im Fall 19 (tödtlich ablaufende Osteomyelitis des Darmbeins) ohne positives Resultat. Eine Vermehrung der weissen Blutkörperchen wurde nicht gefunden.

Das ist zunächst alles, was wir über diesen interessanten Befund an Beobachtungsmaterial beibringen können, und wir bedauern lebhaft, dass es noch in einigen der letztbehandelten Fälle versäumt worden ist, Blutproben zu untersuchen. Nach unsern Befunden scheint es nicht zweifelhaft, dass wenigstens in den schwereren Fällen von Osteomyelitis den Kranken noch auf anderem Wege Gefahr droht, als auf dem der septischen Infection — nämlich durch leukämische Blutverschlechterung. Von hohem Interesse ist, dass die Zahl der weissen Blutkörperchen in einem geraden Verhältniss zur Schwere und Ausdehnung der osteomyelitischen Erkrankung zu stehen scheint. Im Fall 6 — Oberschenkelosteomyelitis von geringer Ausdehnung, keine Benommenheit des Sensorium, keine Metastasen — mässige Vermehrung bis zum Verhältniss von 1 : 100; im Fall 5 — schwere Oberschenkelosteomyelitis von grösserer Ausdehnung, starke Benommenheit des Sensorium, metastatische Entzündungen — starke Vermehrung bis auf 1 : 30. Endlich im Fall 1, dem schwersten von allen, die wir gesehen, mit osteomyelitischer Erkrankung von vier grossen Röhrenknochen, die enorme Zunahme der weissen Blutkörperchen bis auf 1 : 2. — Interessant ist ferner, dass die selbst schwere und ausgedehnte Erkrankung platter Knochen ohne Einfluss auf die Blutzusammensetzung zu sein scheint. Dass wir es hier mit einer besonderen Form der myelogenen Leukämie zu thun haben, kann wohl kaum einem Zweifel unterliegen, doch wird es einstweilen dahin gestellt bleiben müssen, ob wir uns den erkrankten Knochen selbst als Brutstätte der in so vermehrter Zahl auftretenden weissen Blutkörperchen zu denken haben, oder die nach F. Busch's Untersuchungen ja ebenfalls stark veränderten übrigen Röhrenknochen, oder auch beide. Jedenfalls wird es nothwendig sein, künftighin nicht nur das Blut Osteomyelitischer intra vitam zu untersuchen, sondern in tödtlich abgelaufenen Fällen auch das Mark anscheinend gesund gebliebener Knochen nachzusehen.

Ueber die Diagnostik haben wir wenig hinzuzufügen. Wir glauben, dass Verwechselungen mit Typhus bei ausreichender Kenntniss des Symptomencomplexes der Osteomyelitis leicht zu vermeiden sind,

sobald bei fehlender Anamnese nicht nur die innern Organe, sondern auch die Extremitäten einer genauen Untersuchung unterworfen werden. Auch dem im tiefsten Sopor liegenden Osteomyelitiker ist ein Druck auf das erkrankte Glied unerträglich, welches in diesem Stadium stets zum mindesten eine starke ödematöse Schwellung zeigen wird. Sind anamnestische Aufschlüsse zu erhalten, so sichert in der Regel schon der acute Beginn der Krankheit, die gleich anfangs vorhandene heftige Schmerzhaftigkeit des befallenen Gliedes, die völlige Functionsunfähigkeit desselben, das fast ausnahmslos in schweren Fällen gleich vom ersten Tage an sehr hohe Fieber vor einem Irrthum. Freilich kommen hier Ausnahmen vor, und werden Fälle beobachtet, wo die Schmerzhaftigkeit des erkrankten Gliedes sich nur allmälig im Laufe von 2, 3, ja 8 Tagen bis zur typischen Höhe steigert, wo ebenso das Fieber erst nach und nach bedeutend wird und seinen perniciosen Charakter annimmt, und wo gleichwohl ein sehr schwerer Verlauf mit letalem Exitus dem subacuten Anfang folgt. Die von Herrn Friedmann (Verhandlungen der Berliner med. Gesellschaft, 1876, II, p. 53 — Berlin. klin. Wochenschrift, 1876, 6) mitgetheilte Krankengeschichte ist ein interessantes Paradigma für diesen im Ganzen recht seltenen Verlauf.

Viel schwieriger kann bei wenig intensiver Infection und gleich anfangs auftretenden multiplen Gelenkaffectionen die Differentialdiagnose vom acuten Gelenkrheumatismus werden. Zuweilen ist sie in solchen Fällen gewiss anfangs fast ganz unmöglich, und erst der weitere Verlauf, während dessen die Gelenke zur Norm zurückkehren, und die Knochenkrankheit in den Vordergrund tritt, führt zu einer richtigeren Auffassung. Ja, es kann zuweilen zweifelhaft erscheinen, ob die Osteomyelitis nicht wirklich direct im Anschluss an einen wahren acuten Gelenkrheumatismus oder im Verlauf desselben auftritt (s. No. 16 und 20 unserer Krankengeschichten). Auf die vielleicht nahen Beziehungen zwischen acutem Gelenkrheumatismus und Osteomyelitis, insofern eine gewisse Verwandtschaft der beide Krankheiten bedingenden Schädlichkeiten wahrscheinlich scheint, hat bereits Volkmann (l. c. p. 145) aufmerksam gemacht. Ohne uns in weitere Hypothesen einzulassen, wollen wir hier nur hervorheben, dass einer unserer Kranken (No. 21) 7 Wochen nach Beginn der Osteomyelitis resp. Periostitis vom acuten Gelenkrheumatismus befallen wurde, und dass eine (No. 2) an schwerer multipler Osteomyelitis erkrankte, unmittelbar nachdem ihre Mutter einem schweren acuten Gelenkrheumatismus rasch erlegen war. Unter Demme's 17 Kranken befanden sich 3, welche früher acuten Gelenkrheumatismus überstanden hatten. Wie ferner umgekehrt auch spontane Gelenkverjauchungen, »die man vielleicht als schwerste Formen des acuten Gelenkrheumatismus anzusehn berechtigt sei«, zunächst eine acute Osteomyelitis vortäuschen können, dafür ist in Volkmann's Beiträgen zur Chirurgie p. 158 ein lehrreiches Beispiel aufgeführt. Endlich haben wir schon oben auseinander gesetzt, wie leicht die circumscripte Epiphysenosteomyelitis

anfangs mit idiopathischen acuten Gelenkeiterungen verwechselt werden kann. Nach unsern eigenen Erfahrungen möchten wir es für wahrscheinlich halten, dass eine gewisse Quote der tödtlich verlaufenden Fälle, sowie derjenigen, in welchen es niemals zum Aufbruch kommt, unter die Rubrik »acute Gelenkeiterungen« registrirt zu werden pflegen.

Therapie.

Der älteste Schriftsteller über Osteomyelitis, Chassaignac, stellte bei Besprechung der Therapie derselben (Gaz. médic. de Paris, 1854, p. 568) den Satz voran: Le seul traitement efficace de l'ostéomyélite suppurante, c'est l'amputation du membre au dessus du point où s'arrête actuellement la maladie . . . . nous déclarons, que l'amputation est le seul moyen, de sauver le malade; und Roux ging bekanntlich noch einen Schritt weiter und sah in der sofortigen Exarticulation in dem nächst höher gelegenen Gelenk die einzige Rettung. Seitdem hat die Therapie der acuten Osteomyelitis und Periostitis ein erheblich freundlicheres Aussehen bekommen, ganz besonders seit sie, Dank der Einführung des antiseptischen Verbandes, in neuerer Zeit ebenso wie unsere ganze übrige Chirurgie der Wunden auf wesentlich veränderten Grundlagen aufgebaut werden konnte. Bekanntlich ergab schon die mehr zuwartende Behandlungsweise Demme's sehr viel bessere Resultate, als die blutige Therapie von Roux und Chassaignac. Indessen verlor doch noch Lücke, der wohl im Wesentlichen den von Demme aufgestellten Grundsätzen gefolgt ist (leider erfahren wir aus seiner Arbeit über die von ihm eingeschlagene Therapie sehr wenig; jedenfalls hat er nicht frühzeitig amputirt), von 24 Kranken 11, also nahezu die Hälfte (46%). Dem gegenüber stehen unsere 23 Kranken mit nur 3 Todesfällen = 13%, bisher wohl das beste Resultat, welches in der Behandlung der Osteomyelitis überhaupt erreicht ist.

Diese geringe Mortalität gewinnt aber durch eine nähere Betrachtung noch an Bedeutung. Der erste Patient (No. 1) starb bereits am 8. Tage nach Beginn der Krankheit; die Spaltungen der subperiostalen Abscesse, die Trepanation der Oberschenkel waren sehr frühzeitig gemacht worden. Trotzdem wurden beide Oberarme ebenfalls ergriffen, multiple Muskelabscesse entstanden, eine allgemeine Leucocytose entwickelte sich und der Tod trat ein. Gegen Infectionen von dieser Intensität ist unsere Therapie einstweilen machtlos.

Der zweite Patient, Jahn, No. 9, trat erst 3 Wochen nach Beginn der Erkrankung in Behandlung. Bereits hatte sich eine schwere Bronchitis resp. Bronchopneumonie hinzugesellt. Der Eiter, den wir bei frühzeitiger Incision sonst stets geruchlos gefunden, stank. Da es sich um eine Osteomyelitis der Tibia handelte, wäre ein viel früheres actives Eingreifen sehr leicht gewesen und die Vermuthung ist vielleicht gerechtfertigt, dass dann der Knabe gerettet worden wäre.

Im dritten Falle (Mixdorf, Osteomyelitis oss. ilei d., No. 19),

müssen wir uns selbst den Vorwurf machen, durch zu langes Hinausschieben der Incision die Chancen verschlechtert zu haben. Es wurde gewartet, bis die bei der Aufnahme noch undeutliche Fluctuation deutlich erkannt werden konnte. Die Eröffnung der Abscesse erfolgte am 17. Tage der Erkrankung, nun bei schon verhandener Pericarditis. Neun Tage waren ungenutzt verstrichen.

In allen andern Fällen haben wir das Princip verfolgt, Abscesse so früh als möglich zu spalten und den Secreten freien Abfluss zu gewähren, und haben jedesmal einen unmittelbar günstigen Einfluss von dem Eingriff constatiren können. Eine Anzahl von Kranken kamen so früh in unsere Behandlung, dass das Periost noch nicht durchbrochen war und die Flüssigkeitsansammlung sich noch zwischen Periost und Knochen befand. Das sind natürlich die günstigeren Fälle, da man es alsdann noch mit sehr einfachen Abscessverhältnissen zu thun hat. Ist erst das Periost durchbrochen und hat sich die Flüssigkeit zwischen die Muskulatur und in das Unterhautzellgewebe ergossen, so werden nicht nur die Resorptionsflächen unendlich vergrössert, sondern auch die Chancen für einen vollständigen Abfluss nach einer jetzt vorgenommenen Incision sehr verschlechtert. Natürlich wird jetzt eine schleunige Entleerung ein um so dringenderes Bedürfniss.

Die Anwendung dieses ersten chirurgischen Grundsatzes auch auf die osteomyelitischen Abscesse, scheint aber nur unter antiseptischen Cautelen gute Resultate zu sichern. Bekanntlich hat Demme auf das Dringendste vor frühzeitigen Incisionen gewarnt, da der Zutritt der Luft vom übelsten Einfluss sei und rasche und weitgehende Verjauchungen veranlasse. In der That hatte er mit seiner Methode, starke Jodpinselungen anzuwenden, die Abscessöffnung so weit als möglich hinauszuschieben, sie dann aber mit Glüheisen oder Aetzmitteln in sehr grosser Ausdehnung vorzunehmen, verhältnissmässig vorzügliche Resultate. — Indessen wird kein Chirurg darin das Ideal einer Abscessbehandlung mehr finden, und da mit den Hülfsmitteln der antiseptischen Methoden von einer Verjauchung des eröffneten osteomyelitischen Abscesses nicht mehr die Rede ist, so ist die frühzeitigste Eröffnung dringend geboten.

In der That ist sowohl die subjective Erleichterung der Kranken wie die Besserung des Allgemeinbefindens darnach meist im höchsten Grade auffallend. Die quälenden Schmerzen lassen nach oder hören ganz auf, das Sensorium wird freier, die Temperatur sinkt oft rapid zur Norm. Dieser Frfolg, der häufig dem der Eröffnung eines einfachen Weichtheilabscesses gleichkommt, würde kaum verständlich sein, wenn wir nicht wüssten, dass durch die Spaltung des Periostes auch das Knochenmark selbst vom Druck entlastet wird. Schon Roser hat in seiner bekannten Arbeit (Archiv für Heilkunde 1865) darauf aufmerksam gemacht, dass bei wachsendem Druck im Innern des Knochens blutiges Serum und gelöstes Markfett durch die Haversischen

Canälchen hindurchgepresst werde und dass man in frühen Stadien eine lediglich aus diesen beiden Bestandtheilen gemischte Flüssigkeit unter dem abgehobenen Periost finde. Neuere Experimentatoren haben diese Durchlässigkeit der Knochenwandungen vielfach bestätigt, und so begreift sich, dass auch ohne Eröffnung der Markhöhle eine wenigstens relative Entlastung des Markes möglich ist. — In der That haben auch wir in noch subperiostalen Abscessen mehrfach die von Roser beschriebene Flüssigkeit gefunden, welche erst später durch Beimischung zahlreicher weisser Blutkörperchen eiterähnlicher wird. Der wohlthätige Einfluss, welchen die Eröffnung des Periostes auf das Befinden des Patienten hat, documentirt sich übrigens nicht selten sehr auffallend auch ohne dass eine Incision gemacht wurde, indem mit dem Moment, wo der spontane Durchbruch durch das Periost erfolgt, Schmerzen und Fieber beträchtlich nachlassen — freilich nur, um mit der nun folgenden intensiveren Betheiligung der Weichtheile an der Entzündung bald wieder zu steigen.

Gegenüber allen übrigen Zusammenstellungen und Mittheilungen ist es eine höchst auffallende Thatsache, dass wir niemals eine spontane Epiphysenlösung gesehen haben. Zwar ist bereits von andern Autoren darauf aufmerksam gemacht, dass die Vereiterung der Epiphysenfuge keineswegs so regelmässig eintrete, wie es die ersten Schriftsteller über Osteomyelitis schilderten. Das gänzliche Fehlen derselben in einer grösseren Reihe von Fällen ist aber doch eine durchaus ungewöhnliche Erscheinung; wir lassen es dahingestellt, ob wir hierin einen Erfolg der frühen Incision und der antiseptischen Behandlung zu sehen haben.

In andern Fällen bleibt allerdings die Eröffnung des osteomyelitischen Abscesses resp. der subperiostalen Flüssigkeitsansammlung ohne einen deutlichen Einfluss auf den Verlauf der Krankheit, oder die Besserung bleibt nur eine ganz vorübergehende und alle Symptome erreichen rasch wieder die alte Höhe; nur die Schmerzen pflegen nicht wieder bis zur früheren Intensität anzusteigen. Wir haben diesen Verlauf ausser bei den 3 Gestorbenen nur zwei Mal (5 und 17) beobachtet. Abgesehen von dem schwer zu schätzenden Einfluss, den vielleicht die noch fortwirkende, besonders intensive primäre Infection ausübte, waren in allen diesen Fällen neue locale Entzündungsherde die Ursache (s. die Krankengeschichten). In Folge dessen blieb auch die bei 2 Kranken ausgeführte Trepanation der Knochen, die in dem Gedanken vorgenommen wurde, dass dem vereiternden Mark ein möglichst freier Abfluss gewährt werden müsse, ohne erheblichen Einfluss. Nur liess sich in dem einen Fall (5) ein Nachlass der heftigen Schmerzen im angrenzenden Kniegelenk constatiren.

Wir sind demnach nicht in der Lage, nach unsern geringen Erfahrungen über den Werth der schon mehrfach empfohlenen Trepanation bei eitriger Osteomyelitis ein bestimmtes Urtheil abzugeben. Das, was man a priori von ihr erwarten sollte, hat uns in den meisten Fällen auch die einfache Eröffnung der Abscesse geleistet, und wo

diese nicht ausreichte, blieb auch die Trepanation erfolglos. Etwas anderes würde es sein, wenn man sich zur Eröffnung der Markhöhle entschliessen würde, bevor irgendwo eine Fluctuation zu bemerken ist. Möglich, dass die Erfolge unserer Behandlung bei einer so frühzeitigen Vorsorge gegen die Aufnahme einer Masse von phlogogenen und pyrogenen Stoffen ins Blut noch erheblich besser werden würden, namentlich auch hinsichtlich des Absterbens des Knochens. Indessen würde man sich wohl nicht mit der einfachen Trepanation begnügen dürfen, sondern müsste eine längere Rinne in den Knochen hineinmeisseln, und von dieser aus versuchen, etwa mit einem schmalen langgestielten scharfen Löffel oder dergl. das erkrankte Mark möglichst vollständig zu zerstören und herauszuschaffen, den Rest aber durch reichliche Ausspülungen etwa mit 5% Carbolsäurelösung ausgiebig zu desinficiren.

Von einem ähnlichen Gesichtspunkte wird die in England und Frankreich (Holmes, John Aymers, Mac Dougall — Giraldès, Duplay, Lefort) neuerdings zuweilen geübte und empfohlene frühzeitige Exstirpation der erkrankten Knochen zu beurtheilen sein. Dieselbe ist bisher nur ausgeführt, nachdem bereits das Periost eitrig abgehoben war. Wir glauben nicht, dass bei einem unserer Fälle dieser Eingriff irgend welche besondere Vortheile gewährt haben würde. In der Regel war, wie wir sahen, die einfache Incision bei antiseptischer Behandlung völlig ausreichend, und wo dies nicht der Fall war, beruhte die Gefahr so wesentlich auf den frühzeitig hinzugetretenen secundären Entzündungen und der allgemeinen Infection des Körpers, dass die Exstirpation wohl ebenso wenig Erfolg gehabt hätte, als die von uns zum Theil ausgeführte Trepanation. Dazu tritt der Umstand, dass die Nekrose in der Regel viel kleiner ausfällt, als die ursprüngliche Periostablösung, so dass die Exstirpation oder Resection, welche sich nach der Periostablösung richten muss, fast immer einen viel grösseren Knochendefect bedingen würde, als sich später als unabwendbar erweist. Soll die primäre Exstirpation aber auf die Fälle beschränkt werden, wo das Periost der ganzen Diaphyse ringsum abgehoben, also eine Totalnekrose zu erwarten ist (s. Centralbl. f. Chir. 1876, p. 3), so ist gewiss die Schwierigkeit nicht zu unterschätzen, das verknöchernde Periost während der Vernarbung an einer starken Schrumpfung zu verhindern und dem sich neubildenden Knochen die normale Länge zu sichern, was namentlich für die Operation an der Tibia, die ja besonders in Betracht kommt, wegen der sonst unausbleiblichen Stellungsveränderung des Fusses wichtig ist. In den bisher beschriebenen Fällen sind jedesmal mehr oder weniger erhebliche Verkürzungen zurückgeblieben; im Uebrigen scheint die Knochenneubildung unter der frühzeitigen Entfernung des abgestorbenen Stückes viel weniger zu leiden, wie man das früher annahm, wo man den Reiz des liegen bleibenden todten Körpers für unbedingt nothwendig für die Bildung einer ausreichenden Todtenlade ansah.

Angesichts der geringen Erfahrungen, welche bisher über die Totalexstirpation der Tibia vorliegen — denn um diesen Knochen handelt es sich schliesslich ganz allein, da die Operation am Oberschenkel nicht ausführbar und an den kleinern Knochen ganz überflüssig ist — und der glücklichen Heilungen, die wir auch bei Totalnekrosen der Tibia bei unserer gewöhnlichen einfachen Therapie erlebt haben, können wir daher der in Rede stehenden Operation vor der Hand kaum das Wort reden. Anders liegt indess die Frage bei schon etwas älteren vernachlässigten Fällen, welche, sich selbst überlassen oder nicht antiseptisch behandelt, zu weitgreifenden Phlegmonen und profusen Eiterungen geführt haben. Nicht selten wird sich hier die Ueberzeugung aufdrängen, dass die Kräfte des Kranken den täglichen Säfteverlusten unterliegen werden, dass sie nicht ausreichen, um den, wenn wir so sagen dürfen, normalen Verlauf, die spontane Lösung des Sequesters, abzuwarten. Das dringende Gebot, einfachere Wundverhältnisse zu schaffen und eine raschere Heilung zu ermöglichen, erfüllte man in diesen Fällen bisher durch die Amputation. Ob nicht aber gerade hier die frühzeitige Exstirpation des abgestorbenen Knochens mit Vortheil substituirt werden könnte, wird die Zukunft lehren müssen. Man kann wohl annehmen, dass durch Entfernung des Sequesters die Wundhöhle häufig hinreichend vereinfacht, der Secretabfluss gesichert, die Schrumpfung erleichtert und die Heilung auch da ermöglicht wird, wo man sonst vor der Hand nur die Bildung mässig secernirender Fisteln anstreben konnte. Vielleicht lässt sich hier durch die Exstirpation und Resection der Knochen das Gebiet der Amputation in ähnlicher Weise verkleinern, wie bei den Gelenkkrankheiten durch die Resection der Gelenke — auch hier vermuthlich mit der Beschränkung, dass für die schwersten und ungünstigsten Fälle doch die Amputation nach wie vor das ultimum refugium bleibt.

Resumiren wir daher unsere Ansicht, so halten wir die frühzeitigste Eröffnung der osteomyelitischen Abscesse unter antiseptischen Cautelen und bei antiseptischer Behandlung für dringend geboten und für die momentan beste und zuverlässigste Behandlungsweise. Sie genügt in den bei weitem meisten Fällen, um einen günstigen Verlauf zu sichern. Mit einer sehr frühzeitigen Trepanation resp. Aufmeisselung des erkrankten Knochens sind weitere Versuche zu machen. Sie kann jedenfalls wohl als ein unbedenklicher Eingriff betrachtet werden. Die Exstirpation der Knochen im ersten Beginn der Krankheit bietet zu unsichere Vortheile und zu sichere Nachtheile, um vor der Hand als eine allgemeinere Massnahme empfohlen werden zu können. Dagegen wird man versuchen dürfen, mit ihrer Hülfe in späteren Stadien profuse Eiterungen zu beschränken und vielleicht die Amputation zu umgehen.

Weiter erhebt sich noch die Frage: Sind wir durch unsere Therapie im Stande, die Bildung von Nekrosen zu verhüten oder einzuschränken? Bei der äusserst verschiedenen Intensität der Erkrankung, bei der in jeder Ausdehnung wechselnden Grösse der Sequester, die sich bilden, wenn der natürliche Verlauf durch keinerlei

Eingriffe gestört wird, ist eine präcise Antwort hierauf zu geben fast unmöglich. Die Erfahrung, die Statistik lassen so gut wie ganz im Stich, weil man niemals sicher ist, gleichwerthige Factoren mit einander zu vergleichen. Indessen lassen sich doch einzelne Punkte feststellen. Zunächst, dass es in der Regel nicht gelingt, auch bei so frühzeitiger Incision, wie sie bei uns geübt wurde, die Nekrotisirung des Knochens ganz zu verhüten. Unter unsern sämmtlichen Fällen befindet sich nur ein einziger (No. 2 am Oberschenkel), wo trotz Eiterung und ausgedehnter Periostabhebung keine Nekrose eintrat. Dagegen konnten wir in fast allen Fällen constatiren, dass der Sequester keineswegs der Ausdehnung der ursprünglichen Periostabhebung entspricht, sondern in der Regel sehr bedeutend kleiner ausfällt. Man wird annehmen dürfen, dass hierauf in der That die frühzeitige Spaltung des Periostes von grossem Einfluss sein muss. Wir wissen, dass die Abhebung des Periostes allein nicht nothwendig den Tod des Knochens nach sich zieht. Wird aber der entblösste Knochen lange Zeit von Eiter oder gar Jauche umspült, so werden die Gefässe der oberflächlichen Knochenschichten thrombiren und bis in eine gewisse Tiefe in der That schliesslich die Ernährung des Knochengewebes unmöglich werden. Die frühe Spaltung des subperiostalen Abscesses verhindert nicht nur eine weitergehende Periostablösung, sondern befreit auch die oberflächlichen Knochenschichten von der schädlichen Einwirkung der unter hohem Druck stehenden, an phlogogenen Stoffen reichen Secretansammlung, sie bringt das Periost in die günstigsten Verhältnisse für eine rasche Wiederanlegung an den Knochen. So kann es kaum einem Zweifel unterliegen, dass ein Factor für die Nekrosenbildung durch unsere Therapie eliminirt werden kann, und dementsprechend haben wir in allen Fällen, welche frühzeitig incidirt und antiseptisch behandelt wurden, die Nekrose weit kleiner ausfallen sehen, als der ursprünglichen Periostablösung entsprochen haben würde (No. 2, 5, 8, 10, 17, 20, 21, 22), während die Kranken, welche erstet was später, und ganz besonders die, welche erst nach erfolgtem Aufbruch in die Behandlung eintraten (3, 4, 6, 7, 9), viel ausgedehntere, ja zum Theil totale oder fast totale Nekrosen davon trugen.

So weit freilich die Markerkrankung unmittelbar die Nekrose zur Folge hat, wird die Periostspaltung ohne Einfluss auf deren Ausdehnung bleiben, und obwohl sich vielleicht denken lässt, dass eine sehr frühzeitige, noch vor Eintritt der Eiterung vorgenommene breite Eröffnung der Markhöhle auch diesen Nekrosen vorbeugen könnte, so liegen in dieser Hinsicht doch noch keinerlei Erfahrungen vor. Ohne Zweifel wird die Schwierigkeit, in so früher Zeit Sitz und Ausdehnung der Markerkrankung mit Sicherheit zu erkennen, praktischen Versuchen der Art noch lange entgegenstehen, wenn dieselben auch, namentlich an der so leicht zugänglichen Tibia, um so eher gerechtfertigt wären, als man von ihnen vielleicht eine wesentliche Abkürzung des ganzen Krankheitsprocesses hoffen dürfte.

Verlag von **Breitkopf & Härtel** in Leipzig.

Sammlung klinischer Vorträge

unter Redaction von

Richard Volkmann

Professor zu Halle

herausgegeben von

Professor Dr. **Bartels** in Kiel, Professor Dr. **Biermer** in Breslau, Professor Dr. **Th. Billroth** in Wien, Professor Dr. **Breisky** in Prag, Professor Dr. **Dohrn** in Marburg, Professor Dr. **Fr. Esmarch** in Kiel, Professor Dr. **H. Fischer** in Breslau, Professor Dr. **Friedreich** in Heidelberg, Professor Dr. **Gerhardt** in Würzburg, Professor Dr. **Gusserow** in Strassburg, Professor Dr. **Hildebrandt** in Königsberg, Professor Dr. **C. Hüter** in Greifswald, Professor **Jürgensen** in Tübingen, Professor Dr. **Kohlschütter** in Halle, Professor Dr. **Kussmaul** in Strassburg, Professor Dr. **Leyden** in Berlin, Professor Dr. **Liebermeister** in Tübingen, Professor Dr. **Litzmann** in Kiel, Professor Dr. **Lücke** in Strassburg, Professor **Nothnagel** in Jena, Professor Dr. **R. Olshausen** in Halle, Professor Dr. **Rühle** in Bonn, Dr. **Schede** in Berlin, Professor **Schröder** in Berlin, Professor Dr. **B. Schultze** in Jena, Professor Dr. **Schwartz** in Göttingen, Professor Dr. **O. Spiegelberg** in Breslau, Professor Dr. **Thiersch** in Leipzig, Professor Dr. **Veit** in Bonn, Professor Dr. **Wunderlich** in Leipzig, Professor Dr. **Ziemssen** in München.

Die Sammlung klinischer Vorträge erscheint im Verlage der Unterzeichneten in folgender Weise:

Jeder Vortrag, deren 30 zu einer Serie gehören, bildet ein brochirtes Heft in gross 8°, welches, einzeln bestellt, 75 ₰ kostet. Bei Bestellung genügt die Angabe der betr. vorgedruckten Nummer.

Bei Subscriptionen, in welchem Falle sich der Käufer zur Annahme der 30 auf einander folgenden Hefte einer Serie verbindlich macht, wird jedes Heft für 50 ₰ geliefert. **Bei Unterbrechung der Serien durch Nicht-Annahme einzelner Hefte tritt sofort der Einzelpreis von 75 ₰ für jedes Heft ein.**

Bereits erschienen Serie I (Heft 1—30), **II** (Heft 31—60), **III** (Heft 61—90), **und IV** (Heft 91—120), welche je 15 ℳ kosten, und durch alle Buchhandlungen zu beziehen sind.

Von **Serie V** (Heft 121—150 umfassend) erschienen bereits **Heft 121—141** und werden fortwährend von allen Buchhandlungen und Postanstalten Subscriptionen darauf angenommen.

Ausführliche Prospecte werden gratis geliefert.

Zu den ersten 30 Heften der **Chirurgie, Innere Medicin, Gynäkologie** (die Serien I—III umfassend) sind **geschmackvolle Einbanddecken** gefertigt worden, die zum Preise von à 1 ℳ durch jede Buchhandlung, als auch direct von der Verlagshandlung zu beziehen sind.

Leipzig, Juli 1878.

Breitkopf & Härtel.

Mit dem **1. Januar 1878** begann das

Centralblatt für Chirurgie

herausgegeben von

Dr. L. v. Lesser, Leipzig **Dr. M. Schede,** Berlin

Dr. H. Tillmanns
Leipzig

seinen **fünften Jahrgang** und wird wie bisher in wöchentlichen Nummern, von mindestens einem Bogen gr. 8°. zum halbjährlichen Preise von **Mark 10.** —

und das

Centralblatt für Gynäkologie

herausgegeben von

Dr. H. Fehling und **Dr. H. Fritsch**
Stuttgart Halle a. S.

seinen **zweiten Jahrgang** und wird von jetzt ab aller 14 Tage in Nummern von mindestens **1½ Bogen** gross 8°. zum halbjährlichen Preise von **Mark 7. 50** erscheinen.

Das rege Interesse, welches man allseitig den beiden Blättern entgegengebracht, bestätigt unsere Annahme, dass mit Schaffung dieser Zeitschriften einem wirklichen Bedürfniss abgeholfen worden ist. Der vielbeschäftigte Praktiker findet hier in kurzen prägnanten Referaten alles durchaus Wissenswerthe aus allen deutschen und ausländischen medizinischen Zeitschriften vereinigt, während er sonst Zeit und Mühe für das Studium der ihm oftmals kaum zugänglichen Journale aufwenden müsste. Die Redactionen werden nach wie vor bestrebt sein, das möglichst Vollständigste zu liefern; Referenten in allen Ländern unterstützen dieselben dabei auf's Eifrigste.

Abonnements werden noch fortwährend angenommen, auch vermittelt jede Buchhandlung die Einsicht in complete Exemplare der früheren Jahrgänge.

Probenummern und Prospecte stehen jederzeit gratis zu Diensten.

Leipzig, Juli 1878.

Breitkopf & Härtel.